

CN. Nguyễn Hữu Ánh – Khoa CĐHA

1. Giới thiệu

Khớp vai là khớp bán cầu khớp bình thường trong cơ thể và chiếm khoảng 50% tổng số các trật khớp khớp vai. Trong khi trật khớp vai ra trước cổ tay khớp bình thường và trật khớp vai dưới (Inferior shoulder dislocation) có thể làm mất ít khớp trong tất cả các trật khớp khớp vai.

Trật khớp vai dưới (Inferior shoulder dislocation thường gọi với tên luxatio erecta hay luxatio erecta humeri, có nghĩa là "trật khớp vai đứng" trong tiếng La-tinh. Tên này bắt nguồn từ cách thức điển hình mà cánh tay thường đứng ra hoàn toàn và giữ trên đầu khi bệnh nhân đứng.

Trật khớp vai dưới (Luxatio Erecta) được mô tả lần đầu tiên vào năm 1859. Đây là trật khớp khớp háng hiếm gặp (khoảng 0,5% các trật khớp khớp vai), đặc trưng bởi tình trạng chèn ép xương cánh tay bên dưới xương chậu, khiến cánh tay bên nhân bản kết nối tại khớp vai đã lên đầu như đầu.

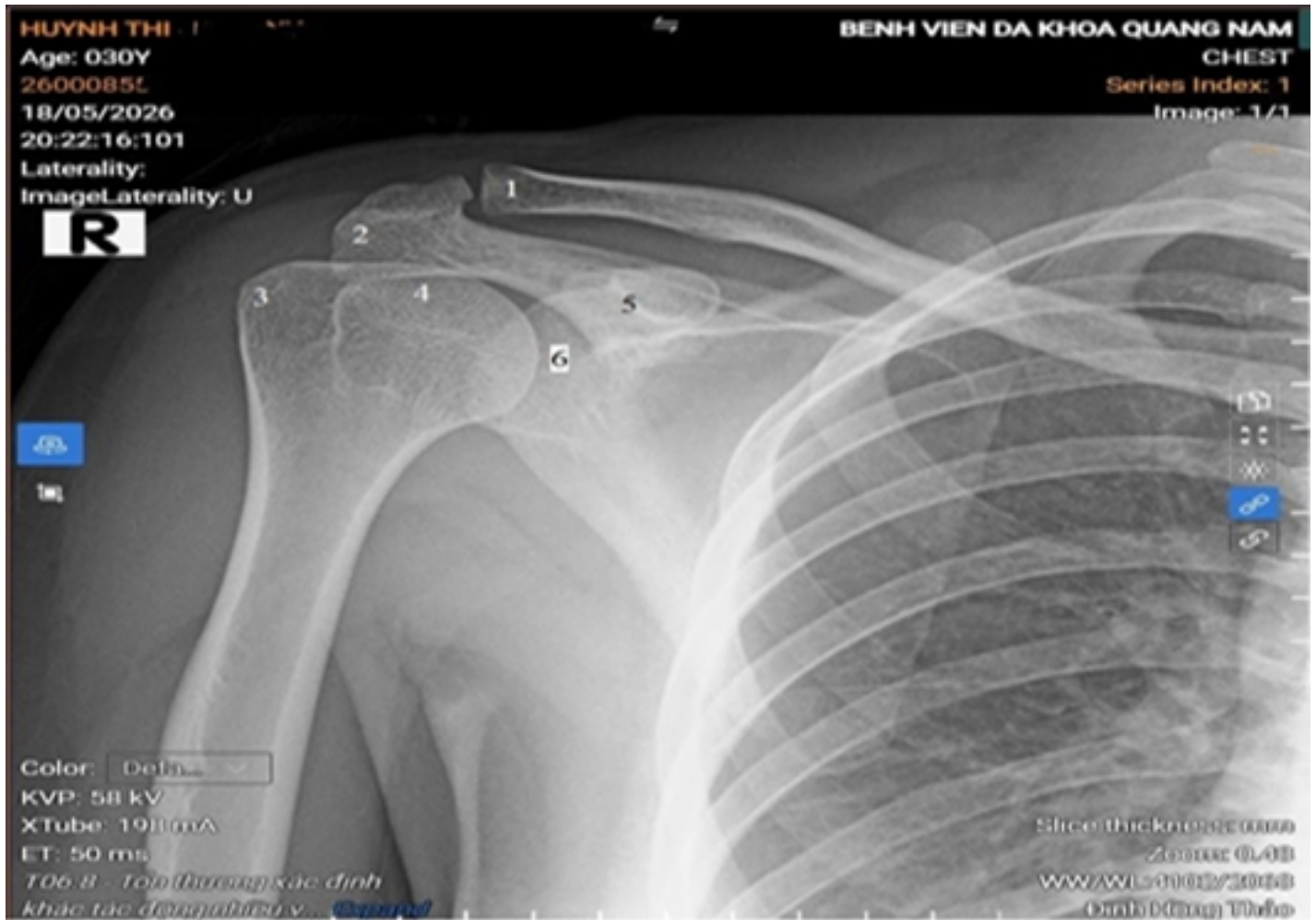
2. Giới thiệu khớp vai

Khớp vai là khớp quan trọng trong hoạt động. Khả năng chuyển động khớp vai lớn hơn các khớp khác. Tuy nhiên, khớp không vững chắc so với các khớp khác do bề mặt tiếp xúc nhỏ và nông so với chèn ép xương cánh tay.

Hình ảnh trợt khớp vai

Vị trí: Biên tập viên

Thời gian: 28 Tháng 5 2026 09:03 -



1. Màng cứng đòn; 2. Màng cứng vai; 3. Máu động lớn;
4. Chòm xương cánh tay; 5. Màng quạ; 6. Ổ chảo

[Xem tiếp tại đây](#)