

Nguyễn Đức Khánh – Khoa Chẩn đoán hình ảnh

Xin được gửi thiếu máy hình ảnh CT scanner khá lâu mà chúng tôi vẫn chưa nhận được từ Khoa Chẩn đoán Hình ảnh Bệnh viện Đa khoa tỉnh Quảng Nam.

I. Bệnh sử :

- Bệnh nhân nam, 46 tuổi.
- Nhập viện do đau bụng.
- Chẩn đoán siêu âm: Lòng ruột non, vài hạch mạc treo phì đại.
- Được chuyển đến chụp CT scanner với chẩn đoán lâm sàng: Lòng ruột non nghi ngờ ileon không rõ nguyên nhân.

II. Kỹ thuật và hình ảnh CT:

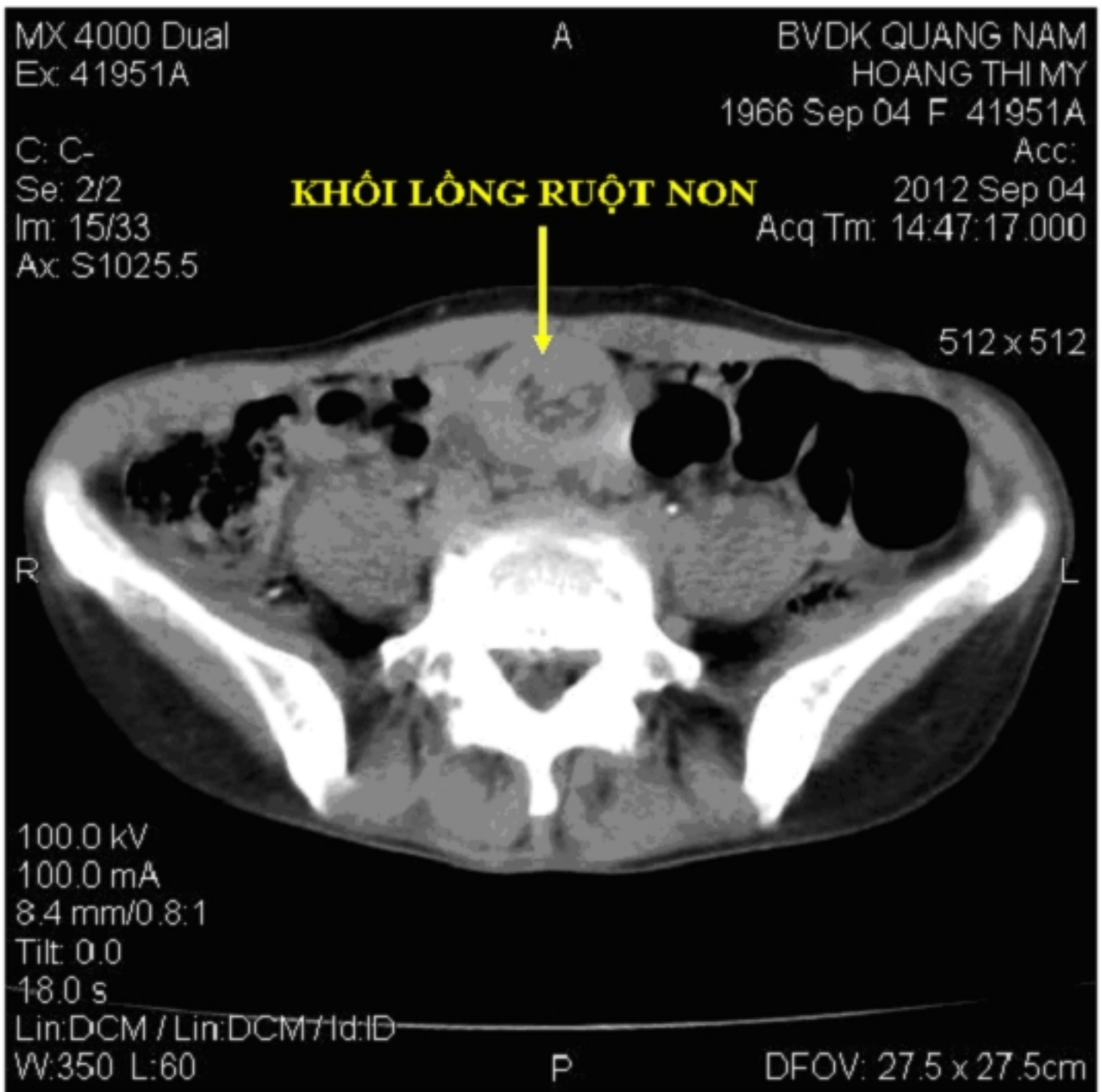
- Vùng khảo sát: toàn bộ ổ bụng, từ vòm hoành đến khớp vẹo.
- Helical, Collimation 2.7
- Thuộc chế độ quang tĩnh mạch Xenetix 300, tổng dung tích 80ml

Hình ảnh CT:

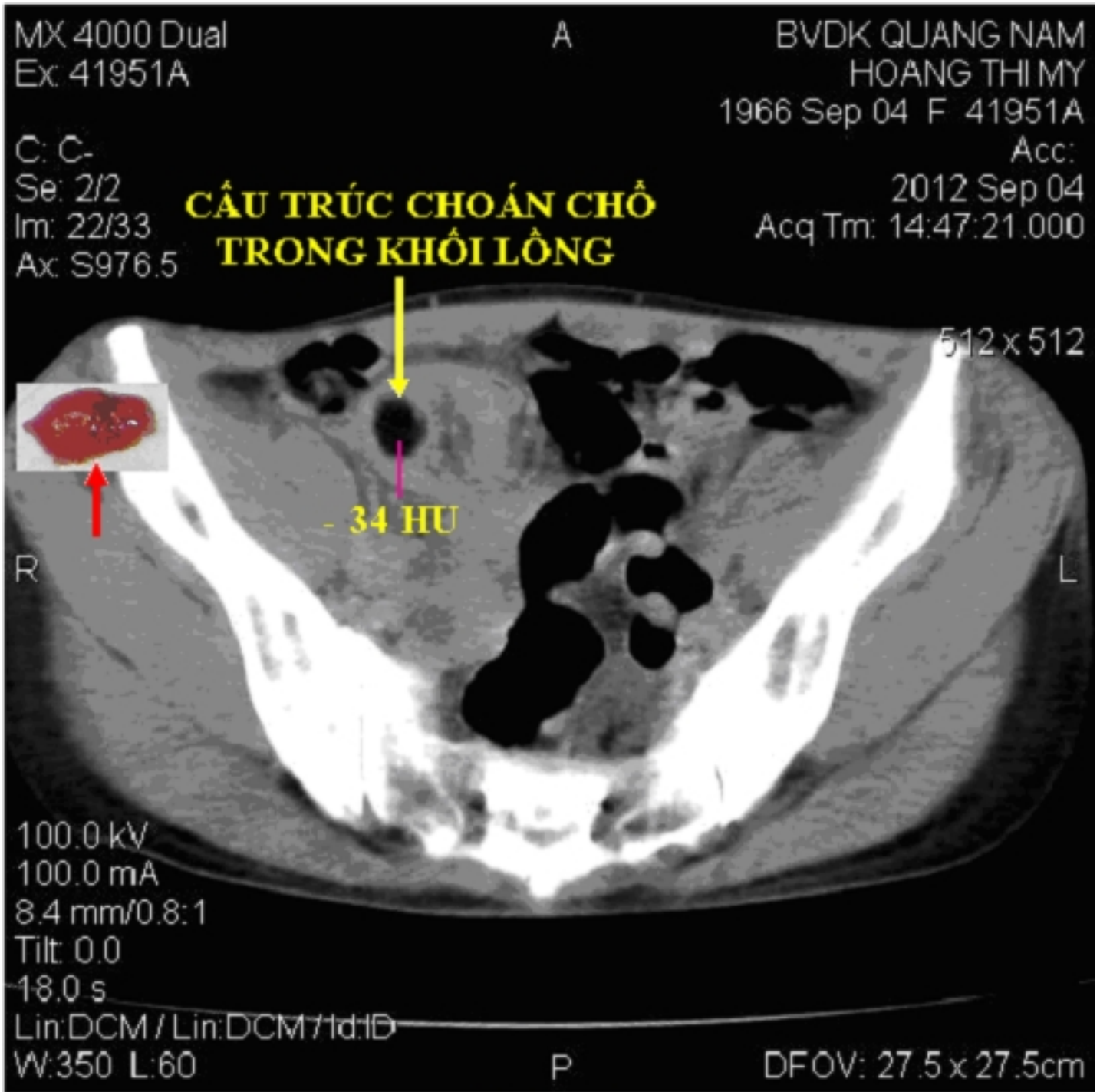
Tin man qua mat hinh nh CT

Vit bi Biên tp vien

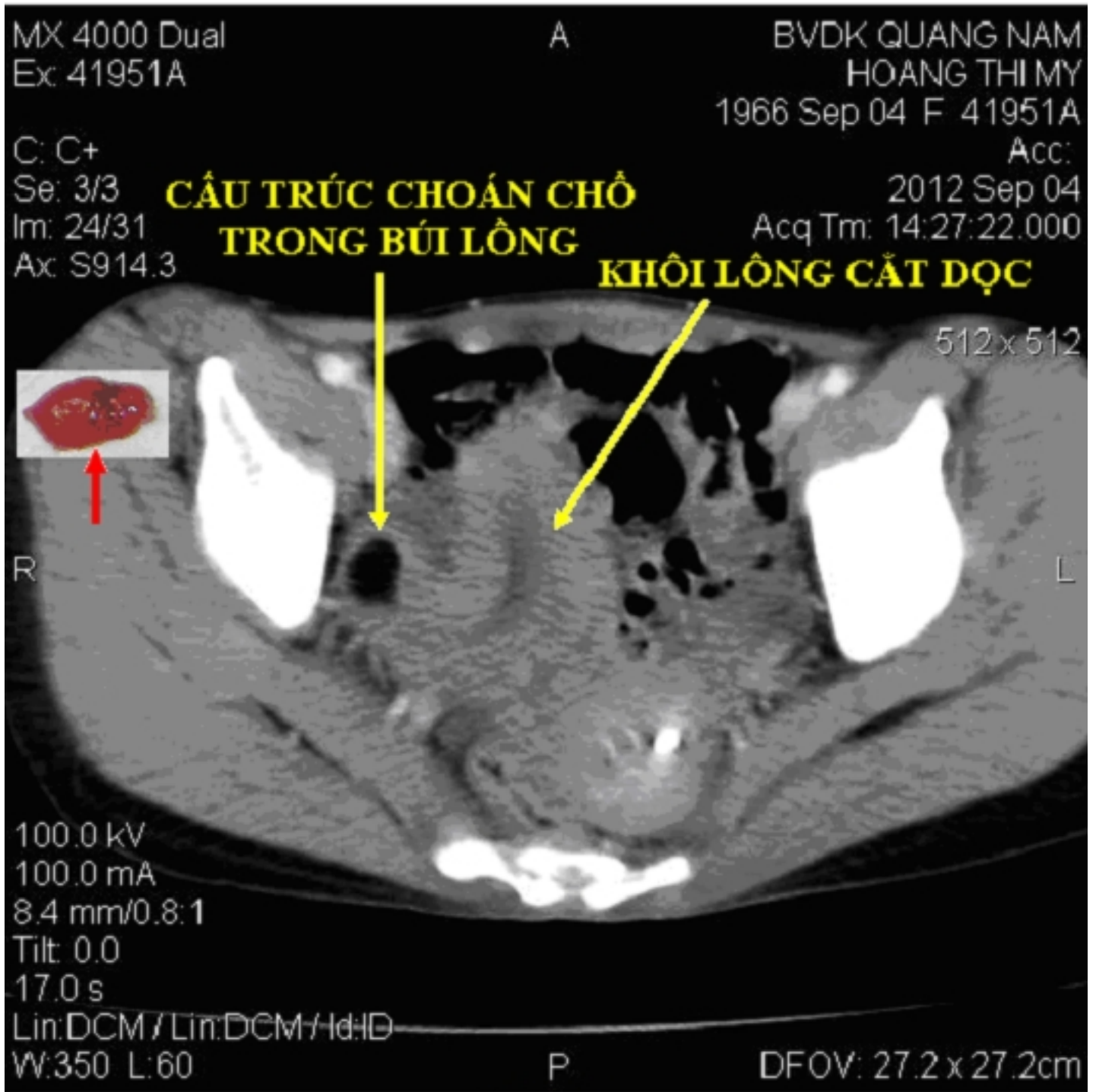
Th sáu, 07 Tháng 9 2012 08:55 - Lon c p nh t cu i Th sáu, 07 Tháng 9 2012 09:39



Hình 1



Hình 2



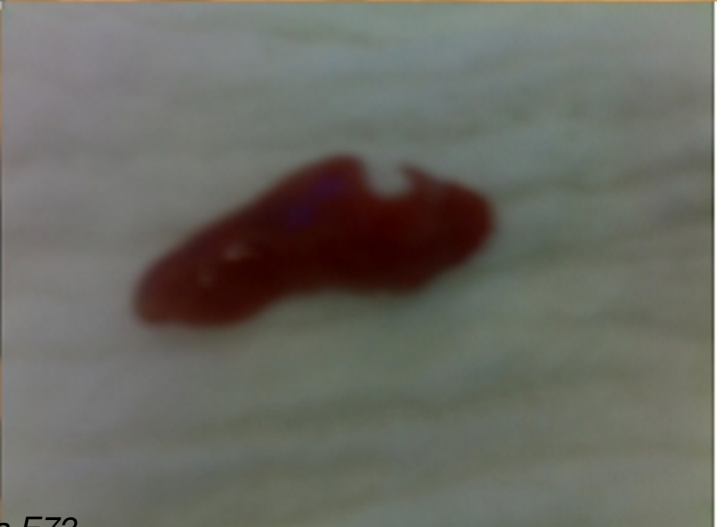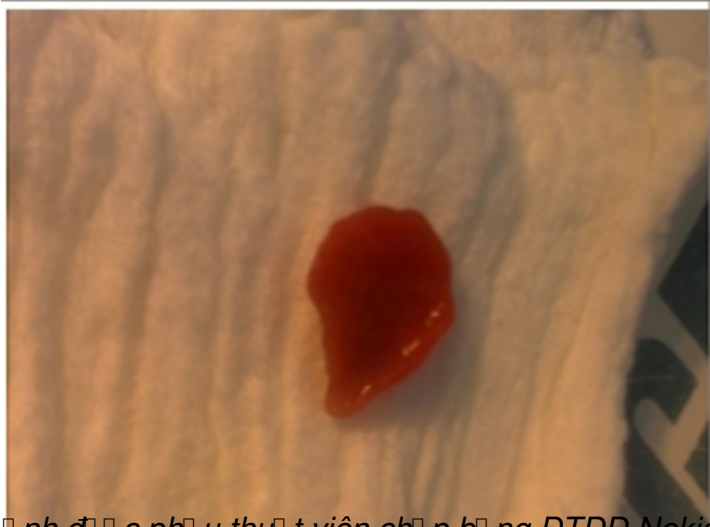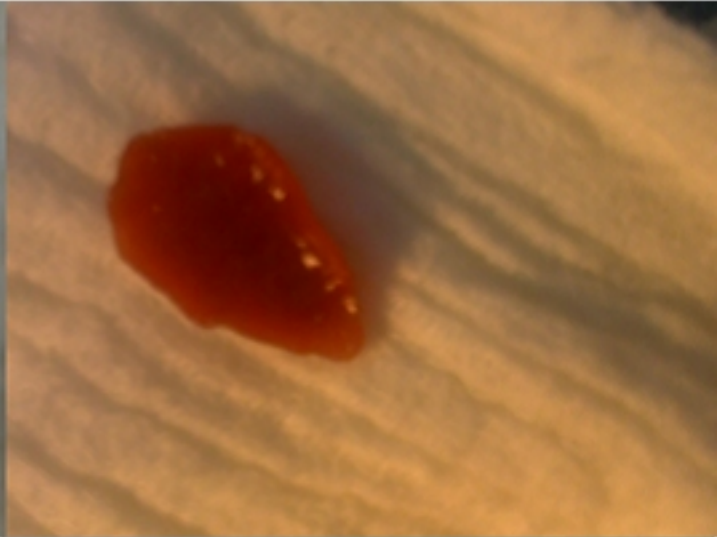
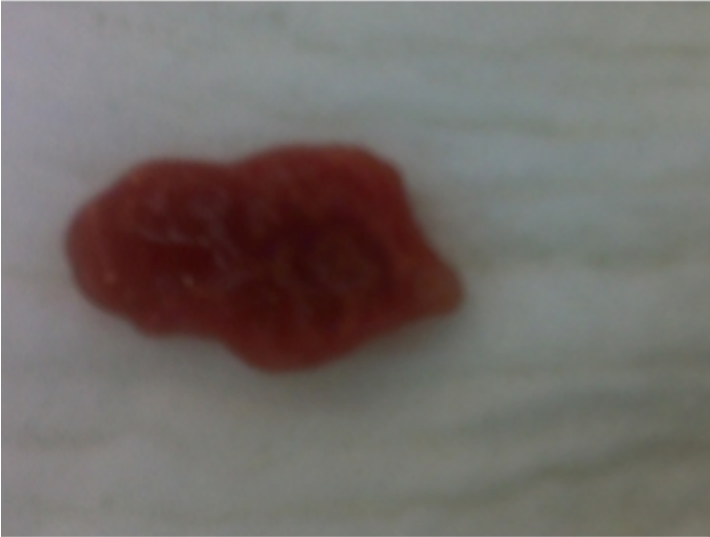Hình 3

Đánh giá hình ảnh CT scan cho thấy có khối u trong lòng ruột già (đường đỏ) và có khối u cắt dọc (đường vàng).


Tình hình qua mặt hình ảnh CT

Vị trí bị Biên tập viên

Thứ sáu, 07 Tháng 9 2012 08:55 - Lần cập nhật cuối Thứ sáu, 07 Tháng 9 2012 09:39



phát hiện tại vị trí biên tập viên của DTDD Nokia E72

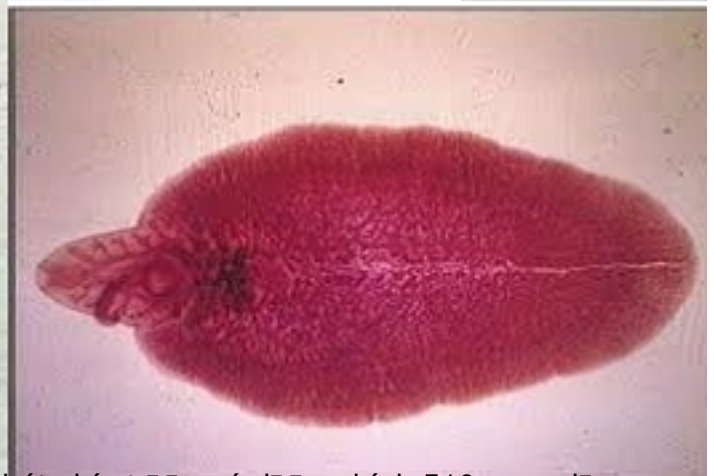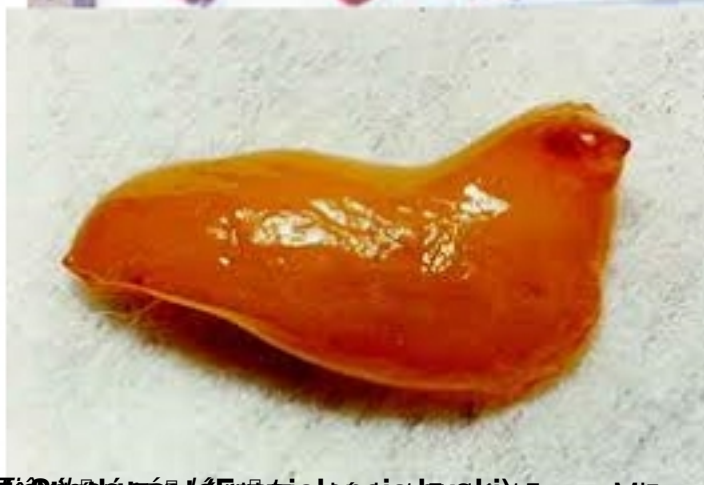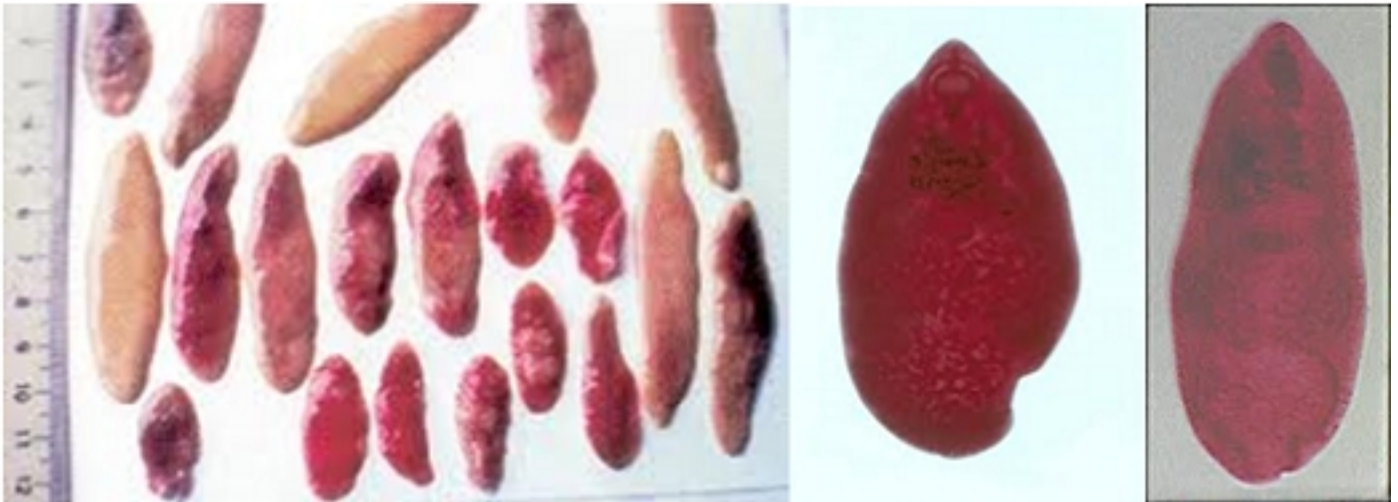


Wang Sheng Ning (王圣宁) is a Chinese name. The text below the image is a mix of Chinese characters and symbols, possibly a watermark or a specific identifier.

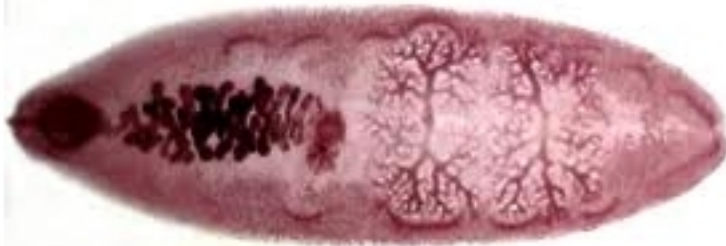Tình mô tả qua hình ảnh CT

Viết bởi Biên tập viên

Thứ sáu, 07 Tháng 9 2012 08:55 - Lần cập nhật cuối Thứ sáu, 07 Tháng 9 2012 09:39



Đặc điểm của Fasciolopsis buski là sán lá ruột trưởng thành dài 5mm. Miệng hút phía trước có đường kính 510 mc, miệng



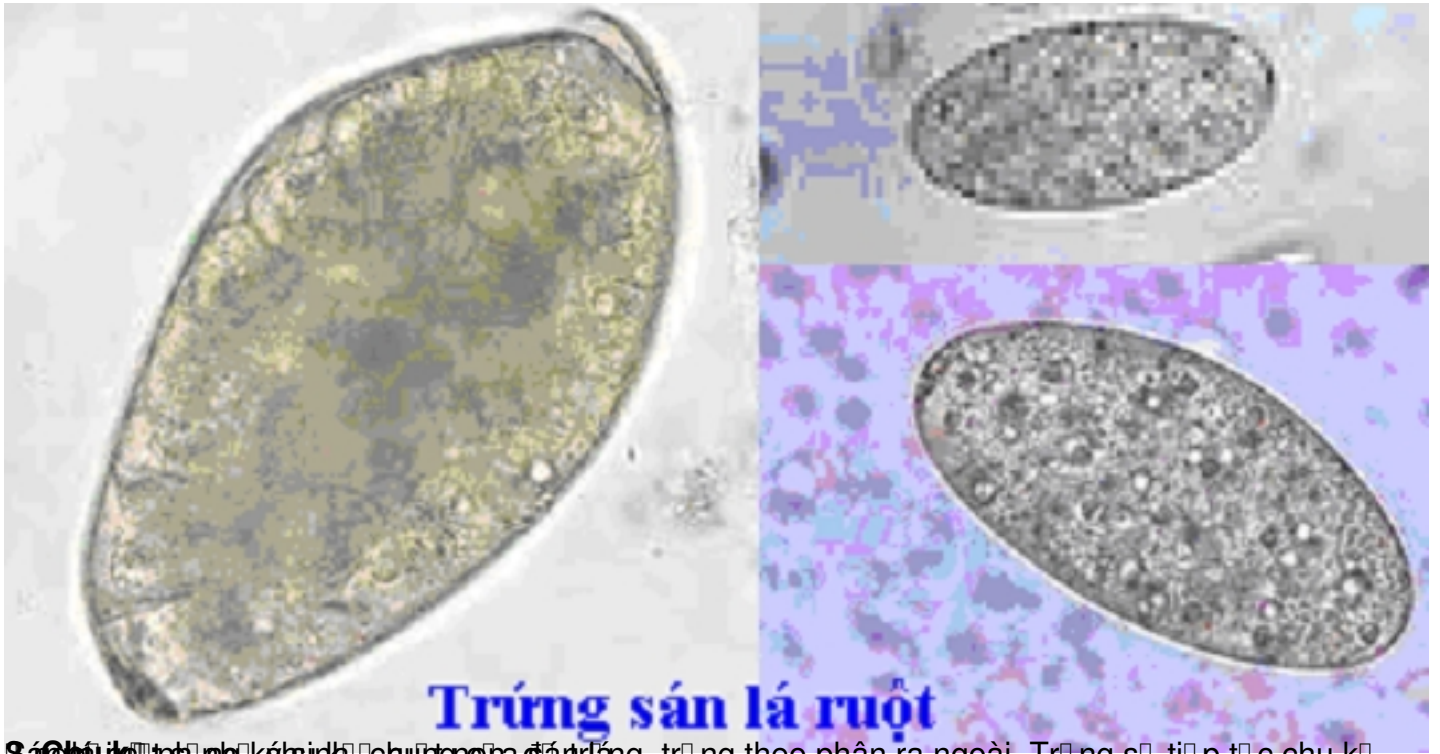
Sán lá ruột trưởng thành

75-90 sán, có mặt là một loại ký sinh trong các trứng giun sán, dài 125-140 mc, chiều ngang

Tìm mìn qua mĩt hình nh CT

Viết bởi Biên tập viên

Thứ sáu, 07 Tháng 9 2012 08:55 - Lần cập nhật cuối Thứ sáu, 07 Tháng 9 2012 09:39

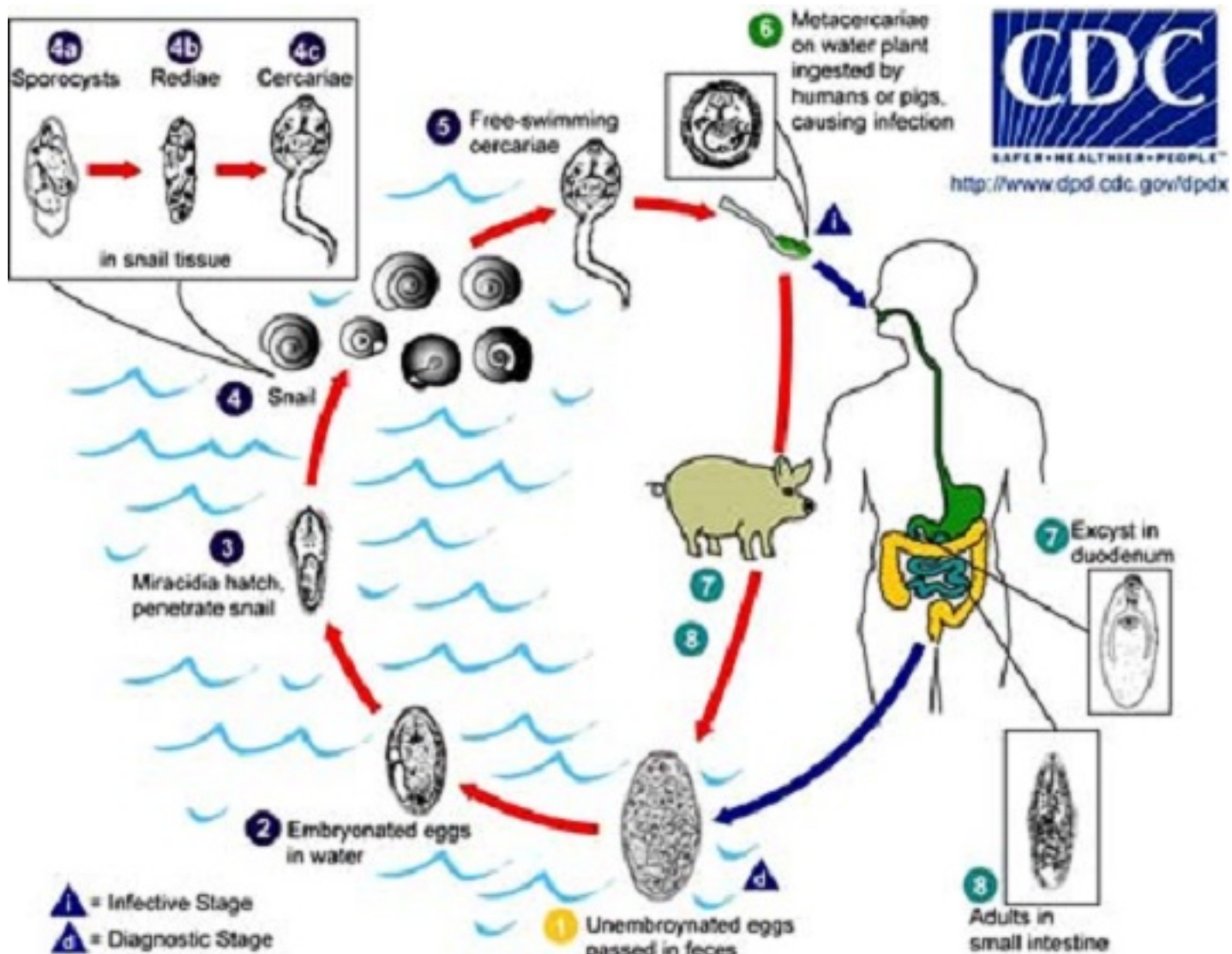


Sán lá ruột là một ký sinh trùng có thân dài, trắng, trong suốt, phân ra ngoài. Trứng sán lá ruột tiếp tục chu kỳ

Tổn thương qua mô hình nh CT

Viết bởi Biên tập viên

Thứ sáu, 07 Tháng 9 2012 08:55 - Lần cập nhật cuối Thứ sáu, 07 Tháng 9 2012 09:39



Chẩn đoán và điều trị Fasciola hepatica dựa trên các triệu chứng lâm sàng, kết quả xét nghiệm phân và hình ảnh siêu âm. Điều trị bằng thuốc chống sán chướng như triclabendazole.