

Bệnh não Wernicke (Wernicke Encephalopathy - WE)

Viết bởi Biên tập viên

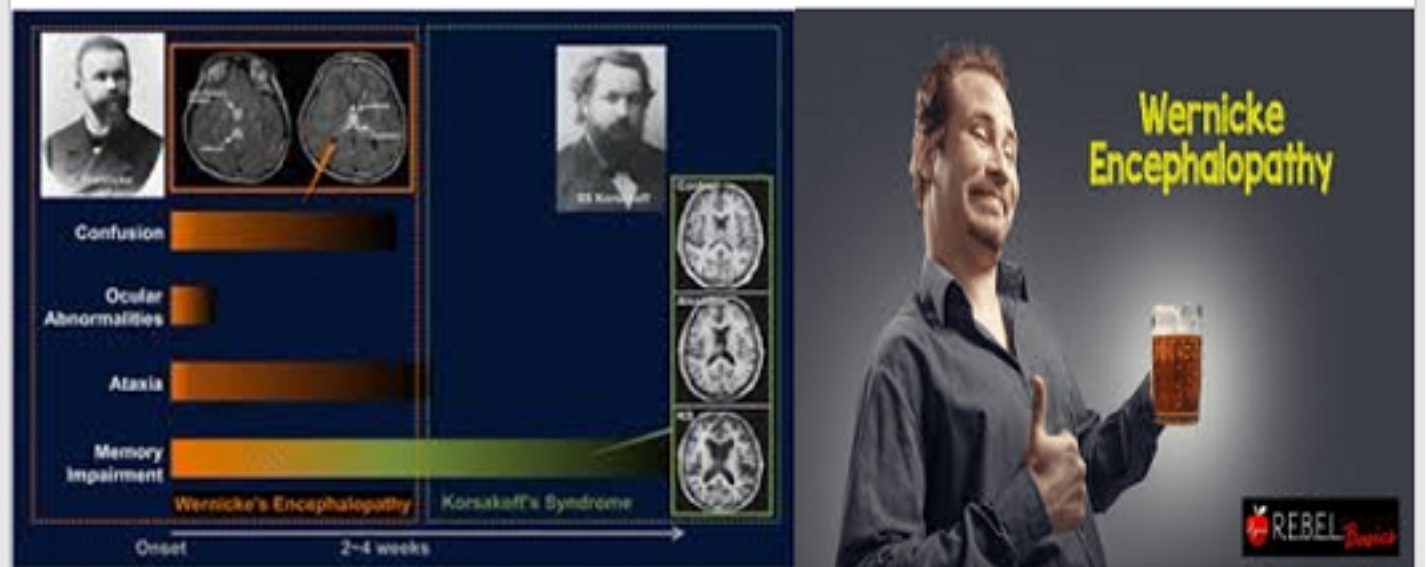
Thứ bảy, 21 Tháng 12 2019 11:08 - Lần cập nhật cuối Thứ ba, 24 Tháng 12 2019 12:58

Bs Trần Lâm -

BỆNH NÃO WERNICKE

WERNICKE ENCEPHALOPATHY (WE)

CKII Trần Lâm



TRƯỜNG HỢP LÂM SÀNG

- Bệnh nhân nam, 52t, nghiện rượu u nghiện u năm,
- Nhập viện cấp cứu ngày 26/10/2019, lý do: co giật.
- Khám bệnh trước nhập viện 3 ngày: sưng mắt, nói chuyện vô cớ, sau đó co giật.
- Ghi nhận lúc vào viện, E4V3M6=13 điểm, mạch HA tăng đột ngột, lú lẩn, rối loạn ngôn ngữ-hành vi, co giật (-), liệt (-).
- CT scan não lúc vào: td Nhồi máu ở khu vực nhân bào 2 bán cầu.
- XN máu: giảm Kali máu và Magne máu, các XN khác trong giới hạn bình thường.
- Chẩn đoán và điều trị: Nhồi máu não ở khu vực + giảm Na⁺ và Mg⁺ máu,

Bệnh não Wernicke (Wernicke Encephalopathy - WE)

Viết bởi Biên tập viên

Thủ quỹ, 21 Tháng 12 2019 11:08 - Lần cập nhật cuối Thứ ba, 24 Tháng 12 2019 12:58

- Bảo vệ mẫn sung năng lượng bằng dung dịch Glucose 5%.

[Xem tiếp tại đây](#)