Vi□t b□i Biên t□p viên
Th□ ba, 13 Tháng 12 2022 20:04 - L□n c□p nh□t cu□i Th□ ba, 13 Tháng 12 2022 20:12

Bs Lê Thanh Hùng -□

B□nh nhân nam 23 tu□i, nh□p vi□n trong tình tr□ng hôn mê, GCS 7 đi□m (E1V1M5), Huy□t áp 120/80mmHg, m□ch 100 l□n/phút, không s□t. B□nh nhân đ□□c ch□p CT scan s□ não không thu□c, k□t qu□: Xu□t huy□t vùng đ□u nhân đuôi trái, xu□t huy□t não th□t bên, não th□t ba, não th□t t□, não th□t giãn kèm phù não.

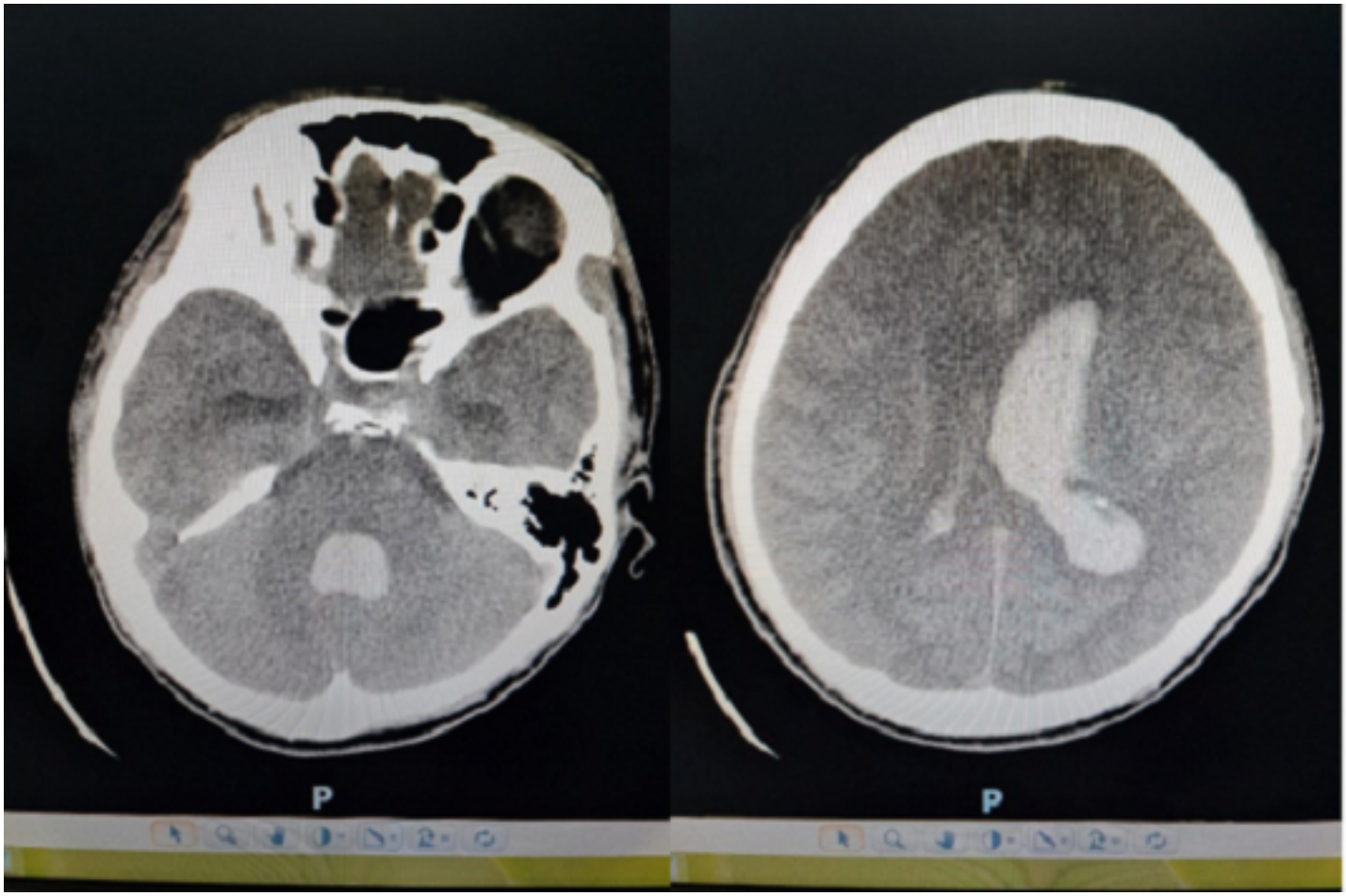

Hình 1: CT s□ não lúc nh□p vi□n

B□nh nhân đ□□c ti□n hành ch□p CT m□ch máu não có thu□c, k□t qu□ ghi nh□n không th□y d□

d□ng, hay túi phình trong não. B□nh nhân đ□□c h□i ch□n m□ c□p c□u, ph□□ng pháp ph□u thu□t: đ□t d□n l□u não th□t ra ngoài. Sau ph□u thu□t, tri giác b□nh nhân có c□i thi□n h□n, GCS 8 đi□m (E2,VtM5), CT s□ não sau m□ đ□t d□n l□u cho th□y: d□n l□u vào đúng v□ trí não th□t bên, não b□t phù, xu□t huy□t não th□t v□n còn, não th□t b□t giãn đôi chút.

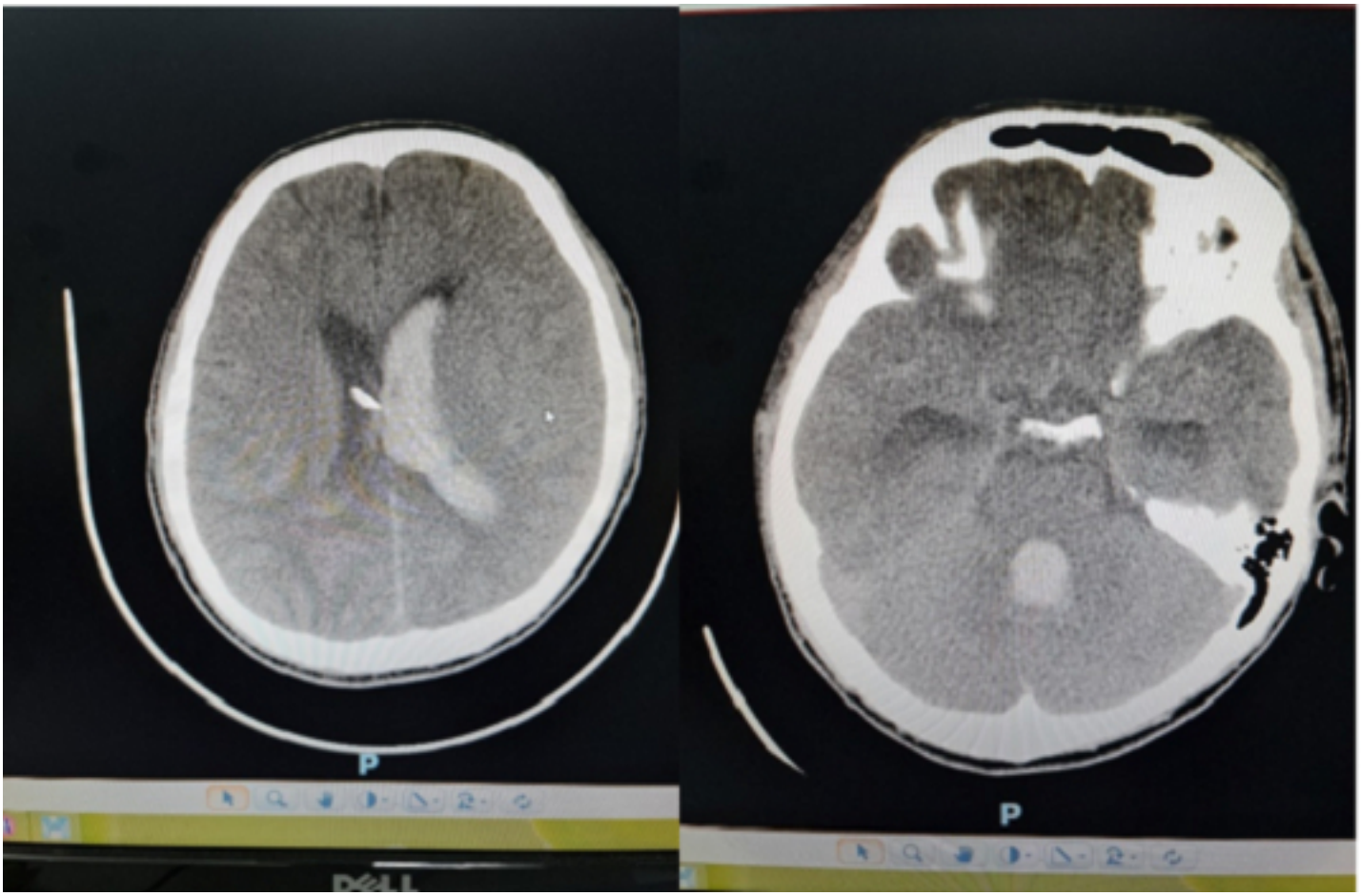

Hình 2: CT s□ não sau đ□t EVD

B□nh nhân ti□p t□c đ□□c h□i ch□n s□ d□ng tiêu s□i huy□t Alteplase li□u 1mg/1ml + 5ml n□□c c□t m□i 8h b□m vào não th□t. Sau khi b□m vào não th□t, khoa h□ th□ng não th□t 2 h, sau đó m□ khóa đ□ cho máu ly gi□i ch□y ra ngoài. Sau 3 li□u Alteplase, b□nh nhân đ□□c ch□p l□i CT s□ não th□y não th□t ba, và não th□t t□ đã h□t máu và thông, còn ít máu trong não th□t bên, lâm sàng b□nh nhân g□i h□i bi□t, GCS 13 đi□m.

Vi□t b□i Biên t□p viên
Th□ ba, 13 Tháng 12 2022 20:04 - L□n c□p nh□t cu□i Th□ ba, 13 Tháng 12 2022 20:12

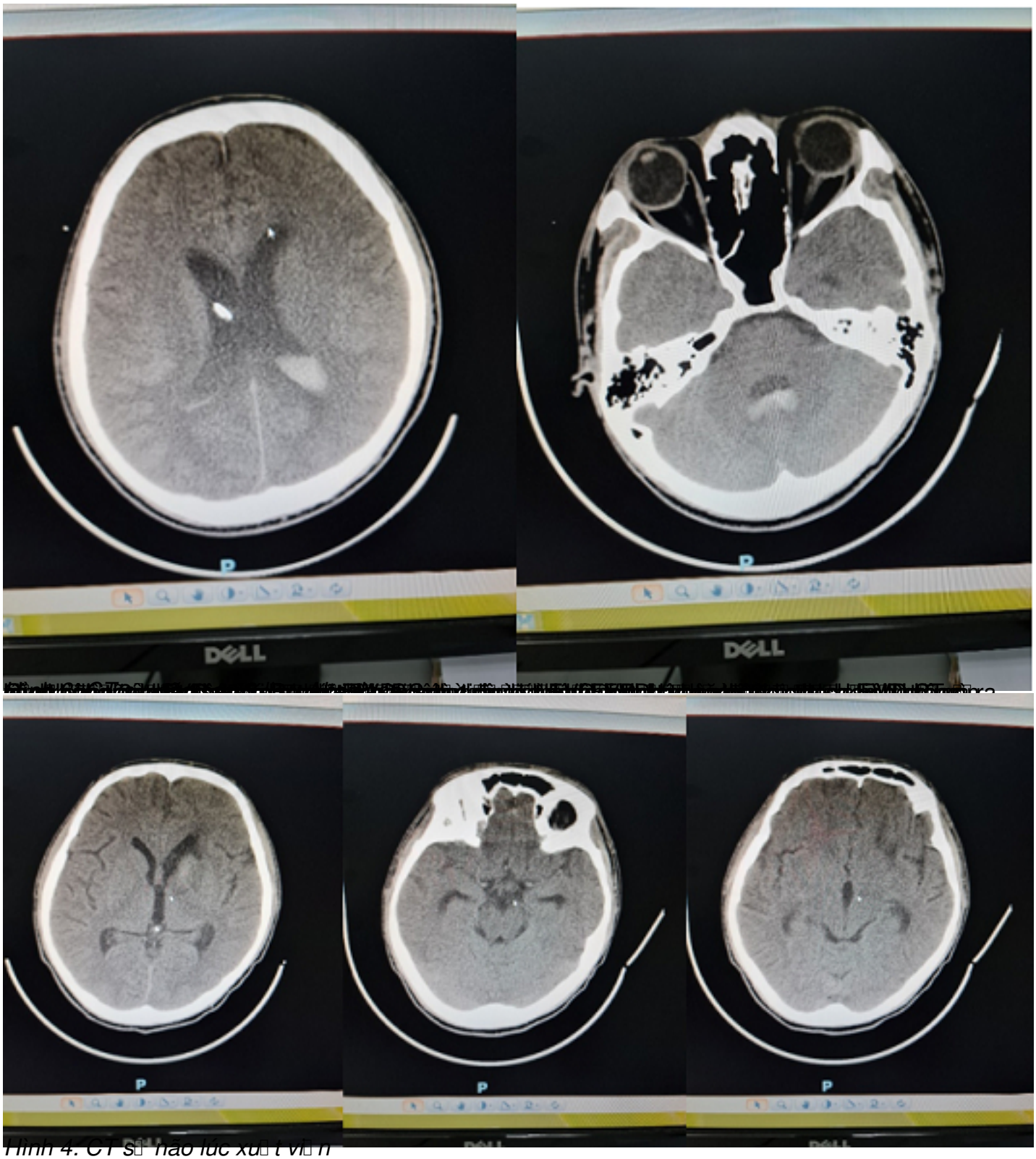

Hình 4. CT sọ não lúc xuất viện

Vi□t b□i Biên t□p viên
Th□ ba, 13 Tháng 12 2022 20:04 - L□n c□p nh□t cu□i Th□ ba, 13 Tháng 12 2022 20:12

[redacted]