BS Đinh Th□ H□ng Nga -□

1 Đ□nh nghĩa.

Huy□t kh□i tĩnh m□ch (VTE venous thromboembolism) bao g□m: thuyên t□c ph□i (PE pulmonary embolism) và huy□t kh□i tĩnh m□ch sâu (DVT deep venous thrombosis).

Có th□ g□i huy□t kh□i tĩnh m□ch sâu và thuyên t□c ph□i là 2 bi□u hi□n c□a cùng m□t b□nh vì huy□t kh□i tĩnh m□ch sâu hình thành tr□□c trong các tĩnh m□ch sâu □ chân, sau đó các ph□n t□ t□ huy□t kh□i tĩnh m□ch sâu bong ra, đi theo tĩnh m□ch ch□ d□□i vào bu□ng tim ph□i và làm t□c m□t nhánh đ□ng m□ch ph□i gây ra thuyên t□c ph□i. Các chuyên gia th□□ng xem thuyên t□c huy□t kh□i tĩnh m□ch là sát th□ th□m l□ng vì h□n 80% b□nh nhân không có tri□u ch□ng. Kho□ng 10% các ca thuyên t□c ph□i có tri□u ch□ng ch□t ngay trong vòng 1 gi□ đ□u và đa s□ b□nh nhân ch□t vì thuyên t□c ph□i l□i không có tri□u ch□ng c□a huy□t kh□i tĩnh m□ch sâu tr□□c đó. Ghi nh□n trong th□p niên 1990 cho th□y h□n 70% các ca t□ vong do thuyên t□c ph□i ch□ đ□□c xác đ□nh khi m□ t□ thi. □ nh□ng ng□□i s□ng sót qua giai đo□n c□p, thuyên t□c huy□t kh□i tĩnh m□ch có th□ đ□ l□i 2 di ch□ng. Di ch□ng th□ nh□t là h□i ch□ng sau huy□t kh□i (post-thrombotic syndrome) có bi□u hi□n □ m□c đ□ n□ng là phù, loét và s□m da bên chân b□ huy□t kh□i tĩnh m□ch sâu. T□n su□t h□i ch□ng sau huy□t kh□i m□c đ□ n□ng kho□ng 5-10%. Di ch□ng th□ hai là tăng áp ph□i m□n có ngu□n g□c thuyên t□c huy□t kh□i (chronic thromboembolic pulmonary hypertension), có t□n su□t d□n kho□ng 4% sau 2 năm. Đây là m□t b□nh lý có □nh h□□ng r□t x□u đ□n ch□t l□□ng s□ng và rút ng□n đáng k□ tu□i th□ c□a b□nh nhân.

Vi□t b□i Biên t□p viên
Th□ t□, 30 Tháng 9 2020 19:37 - L□n c□p nh□t cu□i Th□ t□, 30 Tháng 9 2020 19:44

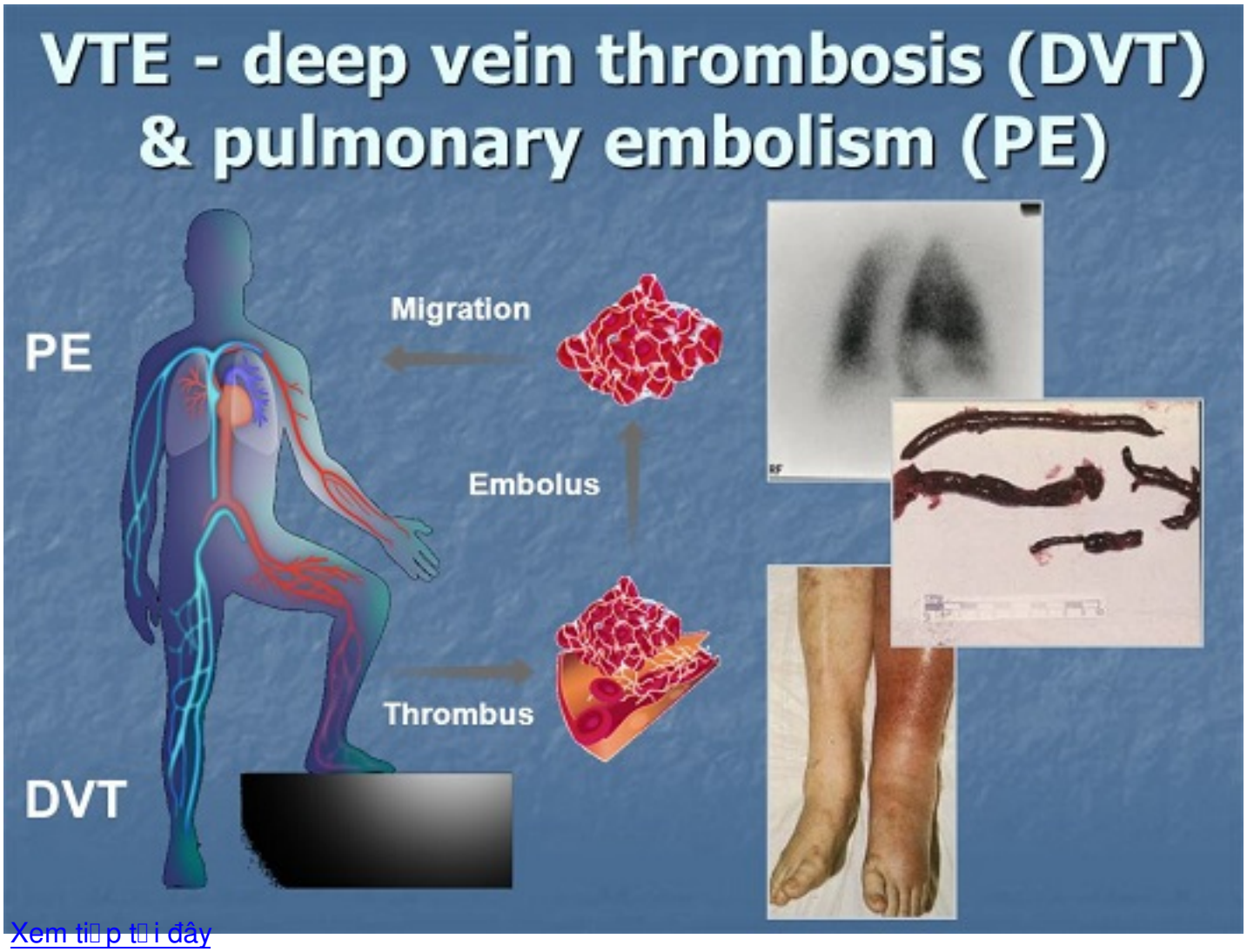

Xem ti□p t□i đây