BS Nguy□n Thành T□□ng -□

1. L□ch s□ phát tri□n

Hurwitz là ng□□i đ□u tiên mô t□ v□t đùi sau vào năm 1980, khi s□ d□ng m□t v□t da c□ d□a trên đ□ng m□ch mông d□□i.

Ramirez và c□ng s□ đã báo cáo v□t cân m□c đùi sau ngoài (posterolateral fascia lata flap) và cho th□y v□t này đ□□c c□p máu b□i các nhánh c□a đ□ng m□ch xuyên th□ nh□t c□a đ□ng m□ch đùi sâu.

Năm 1984, Song và c□ng s□ mô t□ v□t đùi sau d□a trên nhánh xuyên th□ ba c□a đ□ng m□ch đùi sâu.

Năm 1989, Maruyama và Iwahira mô t□ v□t đ□o cân da vùng khoeo–đùi sau (popliteoposterior thigh fasciocutaneous island flap) d□a trên m□t nhánh tr□c ti□p c□a đ□ng m□ch khoeo đ□ che ph□ khuy□t h□ng vùng g□i. Tuy nhiên, Cormack và Lamberty nh□n th□y nhánh m□ch này không h□ng đ□nh.

Năm 1993, Paletta và c□ng s□ s□ d□ng v□t đùi sau d□a trên nhánh xu□ng c□a đ□ng m□ch mông d□□i đ□ t□o nhi□u bi□n th□ c□a v□t, bao g□m v□t đ□o đùi sau (posterior thigh island flap), v□t đùi–mông m□ r□ng (extended gluteal thigh flap), v□t đùi có cu□ng cùng bên (ipsilateral pedicled thigh flap) và v□t xoay t□i ch□ (local rotation flap).

Năm 1996, Lambert và c□ng s□ mô t□ v□t cân da đùi sau có cu□ng m□ch □ đ□u xa (distally based), đ□□c c□p máu b□i m□t nhánh c□a đ□ng m□ch khoeo.

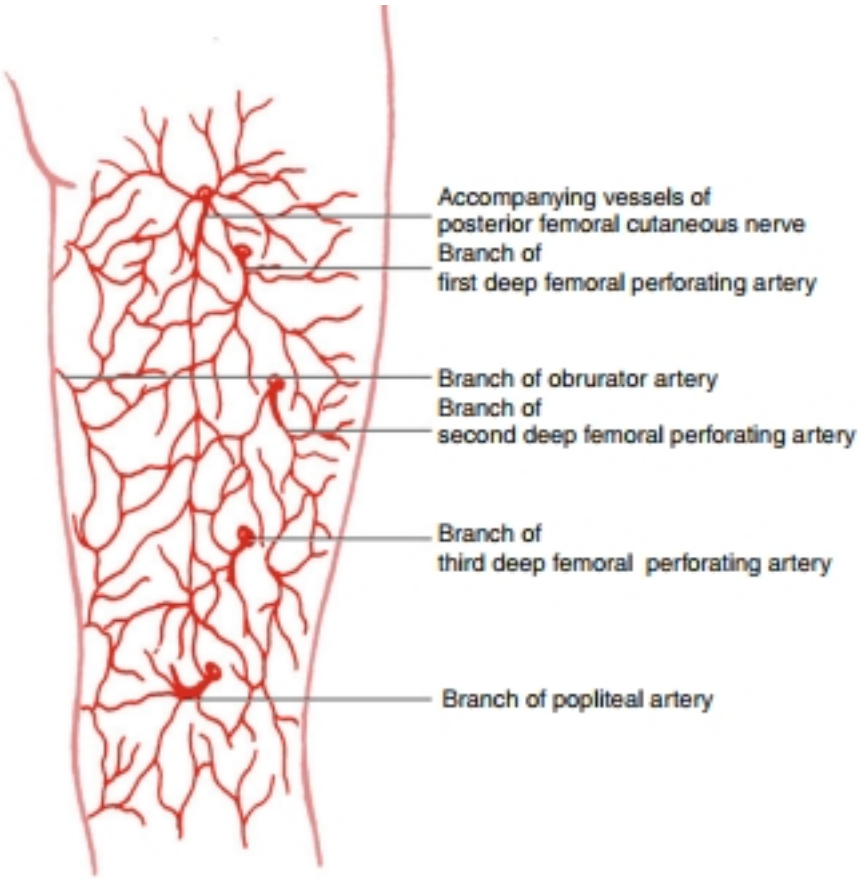

Hình 1: Gi□i phẫu m□ch máu c□a v□t nhánh xuyên vùng đùi sau

Xem t□ gi□i đây