

## CN. Nguyễn Hữu Ánh – Khoa CĐHA

### 1. Giới thiệu

Khớp vai là khớp ball-and-socket phức tạp nhất trong cơ thể và chiếm khoảng 50% tổng số các chấn thương khớp. Trong khi trợt khớp vai ra trợt cổ tay phức tạp và thường gặp, trợt khớp vai dưới (Inferior shoulder dislocation) có tỷ lệ mắc rất ít gặp trong tất cả các chấn thương khớp vai.

Trợt khớp vai dưới (Inferior shoulder dislocation thường gọi với tên luxatio erecta hay luxatio erecta humeri, có nghĩa là "trợt khớp vai đứng" trong tiếng La-tinh. Tên này bắt nguồn từ cách thức điển hình mà cánh tay thường đứng ra hoàn toàn và giữ trên đầu khi bệnh nhân đứng.

Trợt khớp vai dưới (Luxatio Erecta) được mô tả lần đầu tiên vào năm 1859. Đây là chấn thương hiếm gặp (khoảng 0,5% các chấn thương khớp vai), đặc trưng bởi tình trạng chèn ép xương cánh tay bên dưới xương dưới đòn, khiến cánh tay bệnh nhân bật cao và giữ thẳng đứng.

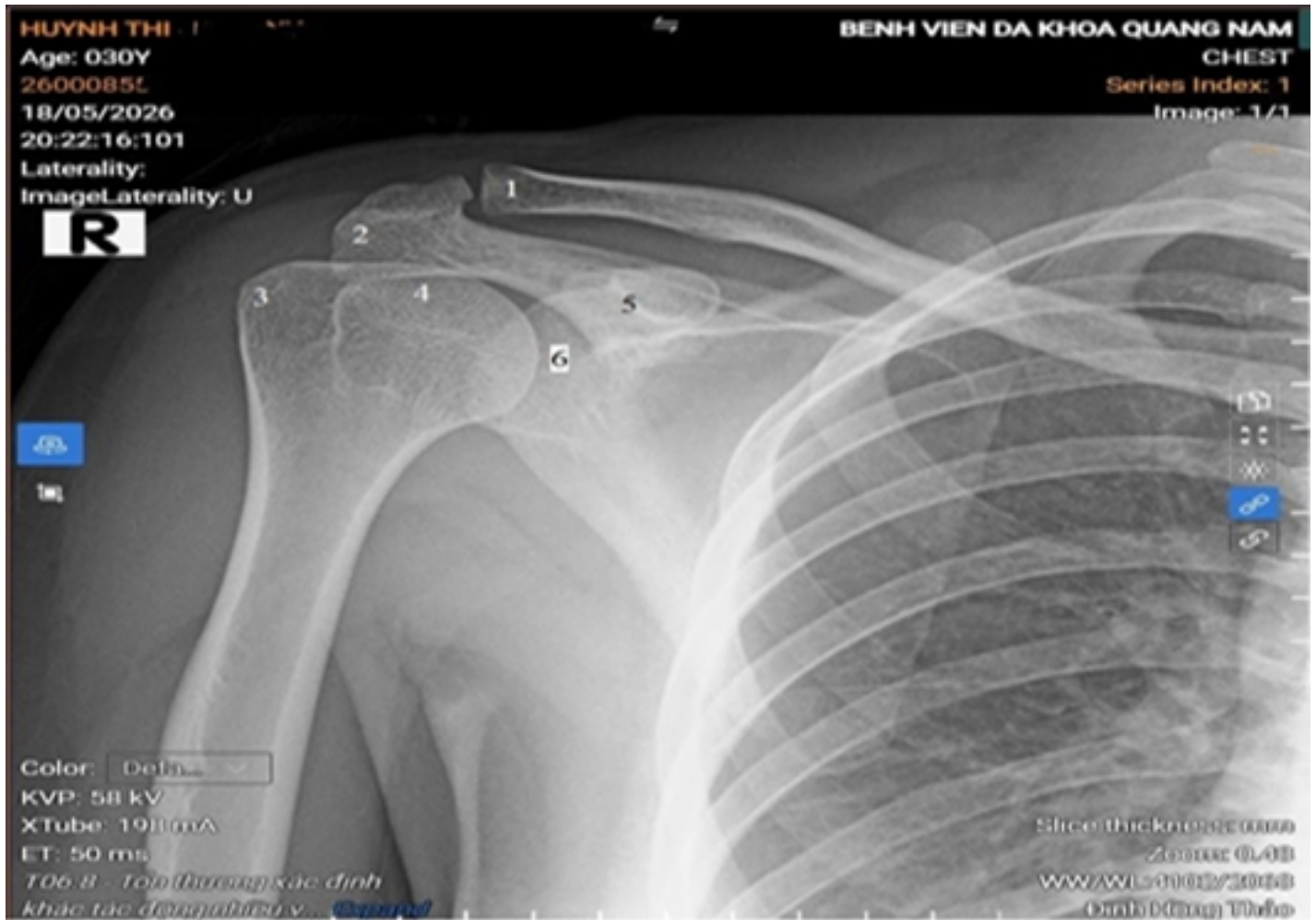
### 2. Giới thiệu khớp vai

Khớp vai là khớp quan trọng trong hoạt động. Khả năng chuyển động khớp vai lớn hơn các khớp khác. Tuy nhiên, khớp không vững chắc so với các khớp khác do bề mặt tiếp xúc nhỏ và nông so với chèn ép xương cánh tay.

## Hình ảnh trợt khớp vai

Vị trí: Biên tập viên

Thời gian: 28 Tháng 5 2026 09:03 -



[Xem tiếp](#)