

Phân loại mô i cổ a polyp d dày: “t t”, “x u” và “r t x u”

Vi t b i Biên t p viên

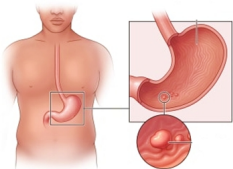
Th ba, 21 Tháng 4 2026 20:10 -

Bs. Hu nh Minh Nh t -

Tóm t t

Polyp d dày đang ngày càng đ c phát hi n nhi u h n. Trong n i soi tiêu hóa trên, c n đánh giá b ng ánh sáng tr ng và đôi khi k t h p n i soi nhu m màu đ ng th i phân lo i hình thái theo h th ng Paris. Ph n l n polyp d dày có hình nh n i soi đ i n hình và có th liên quan đ n các b nh lý nh nhi m *Helicobacter pylori*. Vi c ch n đoán xác đ nh đòi h i ph i có xét nghi m mô b nh h c.

M c dù đa s polyp là không tân sinh và không c n đ i u tr , m t s có nguy c ác tính ho c đã là ung th . Do đó, vi c hi u rõ ch n đoán, phân lo i và x trí polyp d dày đóng vai trò quan tr ng trong tiên l ng b nh nhân. H th ng phân lo i m i chia polyp d dày thành ba nhóm: “t t”, “x u” và “r t x u” đ a trên nguy c ti n tri n ác tính. M c tiêu là cung c p mô t v hình nh n i soi, đ c đ i m b nh h c, ph ng pháp đ i u tr và theo dõi c a các lo i polyp khác nhau, đ ng th i xây đ ng các s đ h ng đ n qu n lý lâm sàng.



[Xem t i đây](#)