

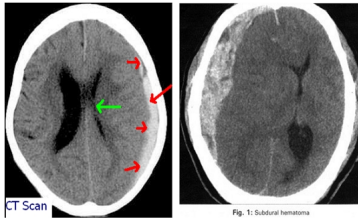
Hôn mê kéo dài sau u não ng r: Đ ng ch quan!

Vit b i Biên t p viên

Ch nh t, 05 Tháng 6 2016 16:39 - Ln c p nh t cu i Ch nh t, 05 Tháng 6 2016 16:55

Bs CKI Đ ng Ng c Thành - Khoa C p c u

Lm đ ng r và nghi n r là tình tr ng ph bi n hi n nay trong c ng đ ng, đ c bi t vùng nông thôn. Khi say r, b n thân ng i say không làm ch đ c mình nên có th b nh ng ch n th ng mà đôi lúc không bi u hi n ra bên ngoài nh ng t n th ng bên trong thì r t n ng n, đ c bi t là ch n th ng s não kín đ n đ n hôn mê kéo dài. Trong khi ng i thân nghĩ r ng cũng nh m i ln tr c, c h t say thì i t nh ra nên ch quan không đ a đ n b nh vi n, khi không th ch đ c n a m i đ a đi vi n thì tình tr ng c a b nh nhân đã quá nguy k ch, ngoài ch n th ng còn kèm theo các r i lo n ph i h p khác nên t l t vong r t cao.



Hình nh máu t DMC trên CT scanner (hình minh h a)

Sau đây xin nêu 2 tr ng h p lâm sàng trong s nhi u b nh nhân nh trên vào c p c u t i b nh vi n đã khoa t nh trong th i gian qua:

Tr ng h p 1:

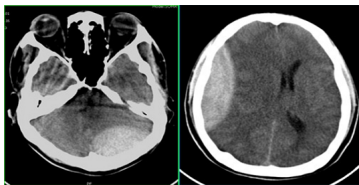
- H và tên: Nguy n Th Th. 43 tu i ở xã Trà Vinh, huy n Nam Trà My.
- Vào vi n ngày 17/2/2016.
- Lý do vào vi n: Hôn mê kéo dài, tuy n d i chuy n tuy n.
- B nh s : Theo ng i nhà khai, b nh nhân có thói quen u ng r, cách 3 ngày đi làm v cũng u ng r r i đi ra núi b ngã, ch tr y x c da nh tay, chân và vùng trán, sau đó b nh nhân n m ng . Ng i ch ng nghĩ r ng v b say r nên không chú ý gì. Ch đ n 2 ngày mà v cũng không th c d y nên đ c đ a vào tuy n d i khám, truy n d ch, đ ng u tr ng, đi u tr 1 ngày v n không c i thi n, tiên l ng ng nên chuy n tuy n.

Hôn mê kéo dài sau u não ng r: Đ ng ch quan!

Viết bởi Biên tập viên

Ch nhật, 05 Tháng 6 2016 16:39 - Lần cập nhật cuối: Ch nhật, 05 Tháng 6 2016 16:55

Ti khoa C p c u ghi nh n: B nh nhân s t cao 39 đ , Glasgow (E1V2M4) = 7đ. Có vài vết tr y da tay, chân đã khô, vài vết b ng nông bàn chân, đ c bi t chúng tôi chú ý có vết th ng ph n m m nông vùng trán bên trái kho ng 3cm còn r d ch. Ngoài ra không phát hi n gì thêm. Ch n đoán ban đ u: Hôn mê ch a rõ nguyên nhân, theo dõi ch n th ng s não kín do b ngã. B nh nhân đ c làm các xét nghi m huy t h c, sinh hóa, ch p CT scanner s não phát hi n t máu DMC bán c u trái, sinh hóa có r i lo n v đ n gi i. Sau khi đ u ch nh v đ n gi i, b nh nhân đ c ph u thu t c p c u l y máu t , đ u tr h u ph u và ra vi n. Nh v y, có th k t lu n r ng b nh nhân say r u b ngã, ch n th ng s não kín đ n đ n hôn mê, còn vết b ng bàn chân là do tr i l nh, b nh nhân n m bên b p l a đ s i m, đ a chân vào l a mà không bi t.



Hình nh máu t NMC trên CT scanner (hình minh h a)

Tr ng h p 2:

- H và tên: Tăng Văn B. 60 tu i ở xã Tiên L c, huy n Tiên Ph c.
- Vào vi n ngày 24/3/2016.
- Lý do vào vi n: Hôn mê.
- B nh s : Theo l i ng i nhà khai, tr a cùng ngày b nh nhân đi đám, có u ng r u, không rõ có ch n th ng đ u hay không, sau đó b nh nhân v n m t chi u đ n t i v n không t nh, lay g i ch ú , đ c ng i nhà đ a vào vi n.

Ti khoa C p c u ghi nh n: Huy t áp 130/80 mmHg, Glasgow (E1V2M4) = 7đ, v ch tóc khám k da đ u vùng đ nh bên ph i có đám b m tím nh , ngoài ra không phát hi n gì thêm. Ti n s không có gì đ c bi t. B nh nhân đ c xét nghi m huy t h c, sinh hóa (k t qu trong gi i h n bình th ng). Ch p CT scanner s não: xu t huy t não và não th t. Nh v y, do say r u nên có th b nh nhân đã b ngã mà không ai bi t gây ch n th ng s não kín.

Hôn mê kéo dài sau u não rỗng u: Đột ngột chột quan!

Viết bởi Biên tập viên

Chột nhật, 05 Tháng 6 2016 16:39 - Lần cập nhật cuối Chột nhật, 05 Tháng 6 2016 16:55

Qua 2 bệnh nhân trên, chúng tôi khuyến cáo rằng: Giảm tưới máu não cấp tính, hôn mê sau u não rỗng u thì không đột ngột chột quan, không nên nghĩ rằng đó là say rượu đột ngột, vì đó có thể là một tình trạng:

- Tại bệnh nhân mạch máu não.
- Chột n thột ng sột não kín.
- Ngột đột cột u.
- Hột đột ng huyết.
- Rột loột đột n giột i.

Tốt cột đột u nguy hiột m nên cột n đột a đột n bệnh viên n kột p thột i.