

**Bs .Lê Nh ̣ t Nam -**

## Thông tin ca lâm sàng

B ̣ nh nhân Bùi. Đ. Tr sinh năm 1979, nam

### 1.Ti ̣ n s ̣ :

M ̣ b ̣ u giáp nhân, rung nh ̣ m ̣ n suy tim NYHA II – III, thay kh ̣ p háng 2 bên, suy th ̣ n m ̣ n giai đ ̣ n cu ̣ i ch ̣ y th ̣ n chu k ̣ 18 năm, đã 6 l ̣ n m ̣ FAV (c ̣ u n ̣ i m ̣ ch máu đ ̣ ch ̣ y th ̣ n), l ̣ n m ̣ FAV g ̣ n nh ̣ t là cách 3 năm và v ̣ trí ̣ cánh tay trái .

### 2.Quá trình nh ̣ p vi ̣ n :

B ̣ nh nhân đ ̣ c ch ̣ y th ̣ n cách nh ̣ p vi ̣ n 01 ngày. Tr ̣ c nh ̣ p vi ̣ n 4 gi ̣ đ ̣ ng h ̣ , b ̣ nh nhân th ̣ y FAV vùng cánh tay trái không ho ̣ t đ ̣ ng (không rung) . b ̣ nh nhân t ̣ ý tìm cách đ ̣ làm cho FAV ho ̣ t đ ̣ ng l ̣ i b ̣ ng cách nén bóp kh ̣ p chi trên trái , sau khi c ̣ g ̣ ng làm cho ho ̣ t đ ̣ ng FAV thì ch ̣ ng nh ̣ ng không đ ̣ c mà chi trên trái còn tê bì, l ̣ nh, gi ̣ m v ̣ n đ ̣ ng c ̣ m giác , chi b ̣ t đ ̣ u tím đen đ ̣ n sau đó 1 gi ̣ . Lúc đ ̣ n vi ̣ n, m ̣ ch cánh tay, m ̣ ch quay tr ̣ trái đã không b ̣ t đ ̣ c .

B ̣ nh nhân đ ̣ c làm các xét nghi ̣ m máu: công th ̣ c máu, ch ̣ c năng đông máu, sinh hóa máu ch ̣ a ghi nh ̣ n b ̣ t th ̣ ng đáng k ̣ ... Xét nghi ̣ m Xquang ng ̣ c th ̣ ng, ECG có rung nh ̣ m ̣ n, siêu âm doppler tim không có huy ̣ t kh ̣ i bu ̣ ng tim trái, ch ̣ c năng th ̣ t trái gi ̣ m, h ̣ n ̣ ng v ̣ a đa van tim .

Ti ̣ n hành siêu âm doppler m ̣ ch máu chi trên và ch ̣ p CT scan m ̣ ch máu chi trên đ ̣ ng nh ̣ t k ̣ t qu ̣ : huy ̣ t kh ̣ i c ̣ p ngang m ̣ c 1/2 đ ̣ i đ ̣ ng m ̣ ch cánh tay trái, đ ̣ ng m ̣ ch quay tr ̣ trái,

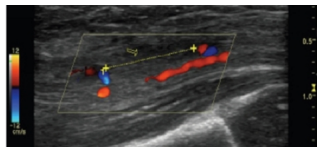
## Nhân m t tr ng h p: huy t kh i c p đ ng m ch chi trên, trên n n b nh nhân suy th n m n giai đ n cu

Vi t b i Biên t p viên

Th  ba, 05 Tháng 10 2021 18:51 - L n c p nh t cu i Th  ba, 05 Tháng 10 2021 19:47

---

huy t kh i m n tính gây t c hoàn toàn tĩnh m ch đ u h i l u c a FAV tay trái. Thành m ch máu x  v a, r i rác vô hóa.



[Xem tiếp tại đây](#)