Bs Nguy□n Qu□c Vi□t -□

I. T□ng quan:

Ung th□ bàng quang là b□nh lý ác tính, đây là b□nh th□□ng g□p th□ hai trong các lo□i ung th□ ti□t ni□u, ch□ đ□ng sau ung th□ tuy□n ti□n li□t. □ n□□c ta, s□ ca m□c m□i ung th□ bàng quang ngày càng tăng, nguyên nhân có th□ là do hút thu□c lá, làm vi□c trong môi tr□□ng ô nhi□m, ti□p xúc v□i hóa ch□t,… H□u h□t ng□□i m□c b□nh ung th□ bàng quang đ□u □ đ□ tu□i trên 40.

Phía trong thành bàng quang là l□p niêm m□c đ□□c c□u t□o t□ các t□ bào chuy□n ti□p và t□ bào v□y nên 90% ung th□ bàng quang là ung th□ t□ bào chuy□n ti□p (TCC), x□p th□ 2 là ung th□ t□ bào v□y. Ngoài ra có th□ g□p các b□□u có c□u trúc không ph□i b□□u ni□u m□c □ bàng quang bao g□m:

- Carcinoma t□ bào nh□
- Lymphoma
- Leiomyosarcoma
- Pheochromocytoma
- Carcino-sarcoma
- B□□u di căn

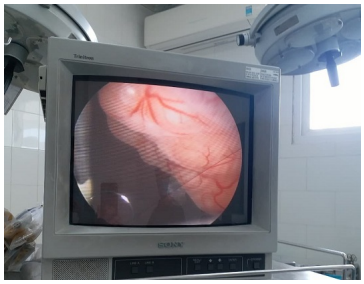

H□u h□t các kh□i u bàng quang có ngu□n g□c t□ bi□u mô. Các kh□i u không ph□i bi□u mô c□a bàng quang là c□c k□ hi□m; và u lympho không Hodgkin nguyên phát (NHL) c□a bàng quang th□m chí còn đ□c bi□t h□n. Bi□u hi□n c□a nó không đ□c hi□u và ch□n đoán c□a nó th□□ng là m□t

b□t ng□ v□ mô h□c. Vi□c di□u tr□ ch□a đ□□c xác đ□nh rõ và tiên l□□ng v□n ch□a đ□□c bi□t. Chúng tôi báo cáo m□t tr□□ng h□p hi□m g□p đ□□c ch□n đoán lymphoma nguyên phát t□i bàng quang t□i khoa Ngo□i Ti□t Ni□u-L□ng Ng□c b□nh vi□n đa khoa t□nh Qu□ng Nam.

II. Tình hu□ng lâm sàng:

M□t b□nh nhân nam 86 tu□i có ti□n s□ b□ viêm bàng quang tái phát đã đ□□c di□u tr□ b□ng các đ□t kháng sinh l□p đi l□p l□i trong th□i gian 1 năm. B□nh nhân xu□t hi□n tri□u ch□ng kích thích bàng quang, ti□u khó, ti□u g□p,ti□u nhi□u l□n,ti□u đêm kéo dài 1 năm nay. Nay b□nh nhân ti□u máu toàn bãi kèm theo c□c máu đông, ti□u khó tăng d□n, sau đó bí ti□u, đau t□c h□ v□ nhi□u nên nh□p vi□n.

C□n lâm sàng:

- Siêu âm b□ng cho th□y m□t kh□i u trong lòng bàng quang kèm tăng sinh ti□n li□t tuy□n.

- Ch□p CT scan: thành bàng quang v□ trí tr□□c trái có kh□i choáng ch□ kt 32x47x36 mm, xâm l□n ra khoang tr□□c bàng quang, t□n th□□ng b□ không đ□u, gi□i h□n không rõ, b□t thu□c m□nh đ□ng nh□t.

B□nh nhân đ□□c ch□ đ□nh n□i soi bàng quang, ch□n đoán: k□t qu□n n□i soi bàng quang cho th□y có 1 kh□i u thành trái bàng quang, g□n c□ bàng quang, v□ trí 13h đ□n 16h, cách bi□t v□i ti□n li□t tuy□n, kh□i u có chân l□n và tăng sinh m□nh máu m□nh, kèm theo phì đ□i 3 thùy c□a ti□n li□t tuy□n. Ti□n hành c□t u bàng quang qua n□i soi b□ng máy c□t đ□t l□□ng c□c trong môi tr□□ng n□□c mu□i sinh lí, c□t toàn b□ u đ□n t□n l□p c□, l□y m□u u làm xét nghi□m mô b□nh h□c.ti□p t□c c□t các thùy c□a ti□n li□t tuy□n đ□ giúp b□nh nhân d□ đi ti□u, l□y m□u mô làm xét nghi□m mô b□nh h□c.

H□u ph□u lâm sàng b□nh nhân □n đ□nh, b□nh nhân ti□u d□ h□n, gi□m tri□u ch□ng kích thích đi ti□u và không còn ti□u máu. B□nh nhân ra vi□n sau 2 ngày.

K□t qu□ gi□i ph□u b□nh đ□□c g□i tr□ sau 7 ngày: theo dõi Lymphoma.

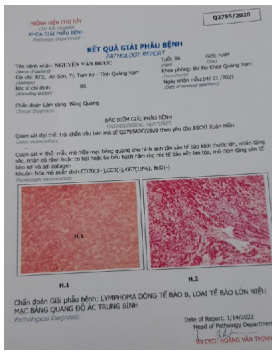

KẾT QUẢ GIẢI PHẪU BỆNH

M□u mô đ□□c g□i tuy□n trên đ□ nhu□m hóa mô mi□n d□ch, k□t qu□ hóa mô mi□n d□ch**Lympho ma dòng t□ bào B, lo□i t□ bào l□n ni□u m□c bàng quang, đ□ ác trung bình.**

III. Bàn lu□n:

H□u h□t các kh□i u c□a bàng quang có ngu□n g□c t□ bi□u mô. Các kh□i u không ph□i bi□u mô là c□c k□ hi□m.

Trong khi đó, u lympho nguyên phát c□a bàng quang r□t hi□m và đ□□c Eve mô t□ l□n đ□u tiên vào năm 1885. Chúng đ□i di□n cho 0,2% c□a t□t c□ các tr□□ng h□p ung th□ bàng quang đã bi□t.

H□u h□t các u lympho c□a bàng quang là các u lympho không Hodgkin thu□c lo□i t□ bào B, □ ph□ n□ có □u th□ h□n.

U lympho không Hodgkin (NHL) chi□m kho□ng 90% t□ng s□ u lympho. Nam gi□i và ng□□i cao tu□i (> 65 tu□i) b□ □nh h□□ng ch□ y□u . Kho□ng m□t ph□n ba s□ NHL phát sinh t□ các v□ trí khác ngoài h□ch b□ch huy□t, lá lách ho□c t□y x□□ng.

Căn nguyên c□a NHL nguyên phát c□a bàng quang v□n ch□a đ□□c làm sáng t□ vì s□ hi□m g□p c□a b□nh lý này. Theo m□t s□ tác gi□, ung th□ h□ch có th□ là th□ phát sau viêm bàng quang mãn tính. Đây có th□ là tr□□ng h□p b□nh nhân c□a chúng tôi b□ viêm bàng quang tái phát. Tuy nhiên, gi□ thuy□t sinh lý b□nh lý này b□ mâu thu□n b□i th□c t□ là ti□n s□ này ch□ có trong 20% tr□□ng h□p có NHL nguyên phát c□a bàng quang. Các tác gi□ khác đã nêu ra kh□ năng t□n t□i b□t th□□ng phôi thai, ngu□n g□c tăng sinh lympho □ tu□i tr□□ng thành.

Kuhara và c□ng s□ đã t□ng báo cáo m□t b□nh nhân b□ u lympho ác tính nguyên phát c□a bàng quang [9]. H□ báo cáo r□ng nhìn chung, t□n th□□ng u bàng quang là nh□ng kh□i u n□m d□□i niêm m□c bàng quang. V□ m□t mô h□c và hóa mô mi□n d□ch, u lympho t□ bào B lan t□a thu□c lo□i t□ bào kích th□□c trung bình. H□ đã nêu nh□ng di□u sau đây:

1. C□ ch□ b□nh sinh c□a u lympho nguyên phát □ bàng quang có l□ liên quan đ□n viêm bàng quang d□ng nang ho□c mãn tính.
2. U lympho nguyên phát c□a bàng quang là m□t tình tr□ng r□t hi□m khi n□m trong m□t lo□t các u lympho ngoài tuy□n, và có s□ khác bi□t v□ gi□i tính r□t k□ l□ trong t□ l□ xu□t hi□n c□a nó gi□a Nh□t B□n và các n□□c ph□□ng Tây.
3. U lympho nguyên phát c□a bàng quang có th□ đ□□c coi là u lympho b□t ngu□n t□ mô lympho liên k□t niêm m□c.

Trên lâm sàng, b□nh th□□ng bi□u hi□n rõ nh□t là đái máu (80% tr□□ng h□p), nh□ng có th□ th□y các d□u hi□u kích thích bàng quang (đái bu□t, đái g□p) nh□ tr□□ng h□p c□a chúng tôi.

Ohsawa và c□ng s□ [10] đã nêu nh□ sau:

1. Trong mô b□ch huy□t liên quan đ□n niêm m□c, u lympho ác tính nguyên phát c□a bàng quang là m□t b□nh hi□m g□p, chi□m 0,2% các tr□□ng h□p m□c u lympho ngo□i tuy□n, ch□ y□u xu□t hi□n vào b□nh nhân trên 60 tu□i.
2. M□t t□ l□ đáng k□ các u lympho không Hodgkin ngo□i tuy□n đ□□c bi□t là phát sinh t□ ru□t ho□c ph□i, ho□c t□ các tình tr□ng viêm mãn tính. Vì mô b□ch huy□t th□□ng không đ□□c tìm th□y trong bàng quang ti□t ni□u, nên tình tr□ng viêm mãn tính có t□ tr□□c đ□□c coi là ngu□n g□c. Tuy nhiên, trong h□u h□t các tr□□ng h□p, ti□n s□ viêm bàng quang mãn tính và b□ng ch□ng mô h□c v□ tình tr□ng viêm nh□ v□y đ□u thi□u và do đó v□n còn t□n t□i s□ không ch□c ch□n v□ vai trò c□a viêm bàng quang mãn tính trong s□ phát tri□n c□a b□nh này.
3. Các tri□u ch□ng rõ ràng nh□t c□a lymphoma bàng quang là đái ra máu, đái bu□t, đái đêm, đái nhi□u l□n, đau b□ng d□□i ho□c đau b□ng, s□t cân và chán ăn.

V□ trí th□□ng g□p c□a u là tam giác bàng quang ho□c thành bên, th□□ng đ□□c mô t□ là m□t kh□i u d□□i niêm m□c nh□n, không dính, b□ ho□c xu□t huy□t. Trong tr□□ng h□p c□a chúng tôi, v□ trí kh□i u là vùng c□ bàng quang, sát v□ trí ti□n li□t tuy□n, b□ m□t u nh□n, khi c□t lõi u có màu m□ gà, tính ch□t g□n gi□ng mô ti□n li□t tuy□n nên r□t d□ nh□m l□n mô ti□n li□t tuy□n, nh□t là khi b□nh nhân có phì đ□i c□ 3 thùy ti□n li□t tuy□n nh□ b□nh nhân nêu trên.

S□ xu□t hi□n trên soi bàng quang, siêu âm và ch□p CT không khác bi□t nhi□u so v□i u bi□u mô bàng quang , mô b□nh h□c k□t h□p v□i hóa mô mi□n d□ch kh□ng đ□nh ch□n đoán.

V□ m□t mô h□c, nó th□□ng là u lympho t□ bào B. Các t□ bào kh□i u có kích th□□c l□n và th□□ng gi□ng v□i các nguyên bào trung tâm ho□c nguyên bào mi□n d□ch bình th□□ng. Các t□ bào này bi□u hi□n CD20, CD79a và bcl-2. Tính tích c□c c□a CD10, CD5 và Bcl6 v□n thay đ□i.

Vi□c phân giai đo□n nên lo□i b□ s□ hi□n di□n c□a b□t k□ t□n th□□ng nào khác đ□ xác nh□n ngu□n g□c chính c□a lymphoma bàng quang. Nó ph□i bao g□m quét t□ng th□ và sinh thi□t t□y x□□ng.

Cho đ□n nay, m□t chi□n l□□c đi□u tr□ t□i □u cho lymphoma bàng quang nguyên phát v□n ch□a đ□□c xác đ□nh vì tính hi□m g□p c□a b□nh. K□t h□p v□i các báo cáo y văn, khuy□n cáo r□ng ph□u thu□t nh□ c□t u qua đ□□ng n□i soi bàng quang (TURBT) nên đ□□c th□ tr□□c, sau đó là hóa tr□ ho□c x□ tr□ đ□n thu□n, ho□c li□u pháp k□t h□p. X□ tr□ m□t mình ch□ ch□ng minh hi□u qu□ □ 68,8% . Hóa tr□ li□u th□□ng đ□□c s□ d□ng nh□t trong đ□t đi□u tr□ đ□u tiên và phác đ□ CHOPP (cyclophosphamide, doxorubicin, vincristine, prednisone) là phác đ□ đ□□c s□ d□ng r□ng rãi nh□t . Vi□c b□ sung rituximab trong các tr□□ng h□p d□□ng tính v□i CD20 nên có h□ th□ng do l□i ích đi□u tr□ do kháng th□ đ□n dòng này cung c□p trong đi□u tr□ NHL.

Quy trình theo dõi t□i □u cho nh□ng b□nh nhân đ□□c đi□u tr□ lymphoma bàng quang nguyên phát v□n ch□a đ□□c xác đ□nh. Đánh giá theo dõi nên th□c hi□n 3 ho□c 6 tháng m□t l□n trong 2 năm đ□u tiên và hàng năm sau đó, nh□ tr□□ng h□p ung th□ bi□u mô t□ bào chuy□n ti□p bàng quang. Nó ph□i bao g□m ít nh□t là khám siêu âm và n□i soi bàng quang.

Tiên l□□ng khó đ□□c xác đ□nh do hi□m g□p c□a lymphoma nguyên phát bàng quang.

IV. K□t lu□n:

- Lymphoma bàng quang nguyên phát là m□t kh□i u hi□m g□p (0,2 %), có xu h□□ng là m□t kh□i đ□n đ□c, th□□ng x□y ra nh□t □ ph□ n□ l□n tu□i.
- Do thi□u các tri□u ch□ng lâm sàng, d□u hi□u và phát hi□n hình □nh c□ th□, nên d□ b□ b□ sót ho□c ch□n đoán sai tr□□c khi đ□□c xác nh□n mô h□c.
- Li□u pháp đa ph□□ng th□c bao g□m ph□u thu□t c□t b□, sau đó là hóa tr□ ho□c x□ tr□ mang l□i tiên l□□ng thu□n l□i.
- Lymphoma bàng quang nguyên phát là m□t kh□i u không phát tri□n v□i tiên l□□ng t□ng th□ t□t.

Tài li□u tham kh□o:

1. U Lympho t□ bào B vùng biên.
2. https://en.wikipedia.org/wiki/Marginal_zone_B-cell_lymphoma?fbclid=IwAR04cIYiBrqodg5oqRrWHJxEn5JMz3nZKW5y7cUD1Q2MPgQ-Sj3yTStKgxA , xem 17/4/2021.
3. Carlotta Palumbo, Elio Mazzone, Francesco A. Mistretta et al (2020). Primary lymphomas of the genitourinary tract: A population - base story.Asian journal of urology, 7(4), 332-339.
4. José A Díaz –Peromingo, Javier Tato-Roderíguez, Paula M Pesqueira-Fontán et al (2010). Case report Non-Hodgkin's lymphoma presenting as a primary bladder tumor: a case report. Journal of medical case report, 4(114), 1947-1952.
5. Stanisław Wroński and Andrzej Marszałek (2010). Diagnostic Pitfalls of Rare Urinary Bladder Tumors: Differential Diagnosis of Lymphoma-Like Carcinoma of the Bladder—A Clinicopathologic Study and Literature Review. Journal Of Clinical Oncology , 29(8), 196-199.
6. Venyo, Anthony Kodzo-Gray (2014). Lymphoma of the Urinary Bladder. Advances in Urology, doi: 10.1155 / 2014/327917
7. Kawaguchi, Y., Kimura, S., Momozono, K., Igawa, T., & Noguchi, M. (2019). Malignant lymphoma of the bladder with bilateral hydronephrosis. Rare tumors , doi. 2036361318825165.
8. Xu, H., Chen, Z., Shen, B., & Wei, Z. (2020). Primary bladder mucosa-associated lymphoid tissue lymphoma A case report and literature review. Medicine , 99 (28), doi: 10.1097 / MD.0000000000020825.
9. Mahfoud, T. Tanz, R. Mesmoudi et al (2013). Case report: Primary non-Hodgkin's lymphoma of the bladder: case report and literature review. The Pan African Medical Journal , 15 , doi: 10.11604 / pamj.2013.15.136.1599.
10. Kuhara H, Tamura Z, Suchi T et al (1990). Primary malignant lymphoma of the urinary bladder: a case report. Acta Pathologica Japonica, 40(10), 764–769.
11. Ohsawa M, Aozasa K, Horiuchi K, Kanamaru A (1993). Malignant lymphoma of bladder: report of three cases and review of the literature. Cancer, 72(6), 1969–1974.