

KTV Tr ̣ n Đ ̣ nh V ̣ n - ̣ ̣

T ̣ c đ ̣ ng m ̣ ch ph ̣ i (Pulmonary embolism – PE) là b ̣ nh lý tim m ̣ ch c ̣ p t ̣ tính th ̣ ̣ ng g ̣ p. B ̣ nh đ ̣ ng hàng th ̣ 3 sau nh ̣ i máu c ̣ tim và tai bi ̣ n m ̣ ch máu não.

Hàng ngàn tr ̣ ̣ ng h ̣ p t ̣ vong m ̣ i năm do không ch ̣ n đ ̣ án đ ̣ ̣ c b ̣ nh.

CT đ ̣ ng m ̣ ch ph ̣ i (Computed tomographic pulmonary angiography) trong m ̣ t phân tích g ̣ p cho th ̣ y đ ̣ nh ̣ y 53% – 100% và đ ̣ đ ̣ c hi ̣ u 83%–100%.

1. Thông tin b ̣ nh nhân:

- BN Nguy ̣ n Th ̣ A . Tu ̣ i: 84
- Đ ̣ a ch ̣ : Tiên ph ̣ ̣ c.
- Ch ̣ n đ ̣ án khi vào vi ̣ n: B ̣ nh lý nhi ̣ u van .

2. Ch ̣ n đ ̣ án hình ̣ nh:

2.1 S ̣ l ̣ c k ̣ thu ̣ t ch ̣ p Ct đ ̣ ng m ̣ ch b ̣ ng máy CT 128 lát c ̣ t c ̣ a GE

- Catheter 18 – 20 gauge . Đ ̣ ̣ ng truy ̣ n t ̣ m ̣ ch phía tr ̣ ̣ c c ̣ ng tay

- B ̣ m tiêm đ ̣ n

- Có bolus tracking (máy đo n ̣ ng đ ̣ c ̣ n quang và t ̣ đ ̣ ng ch ̣ p).

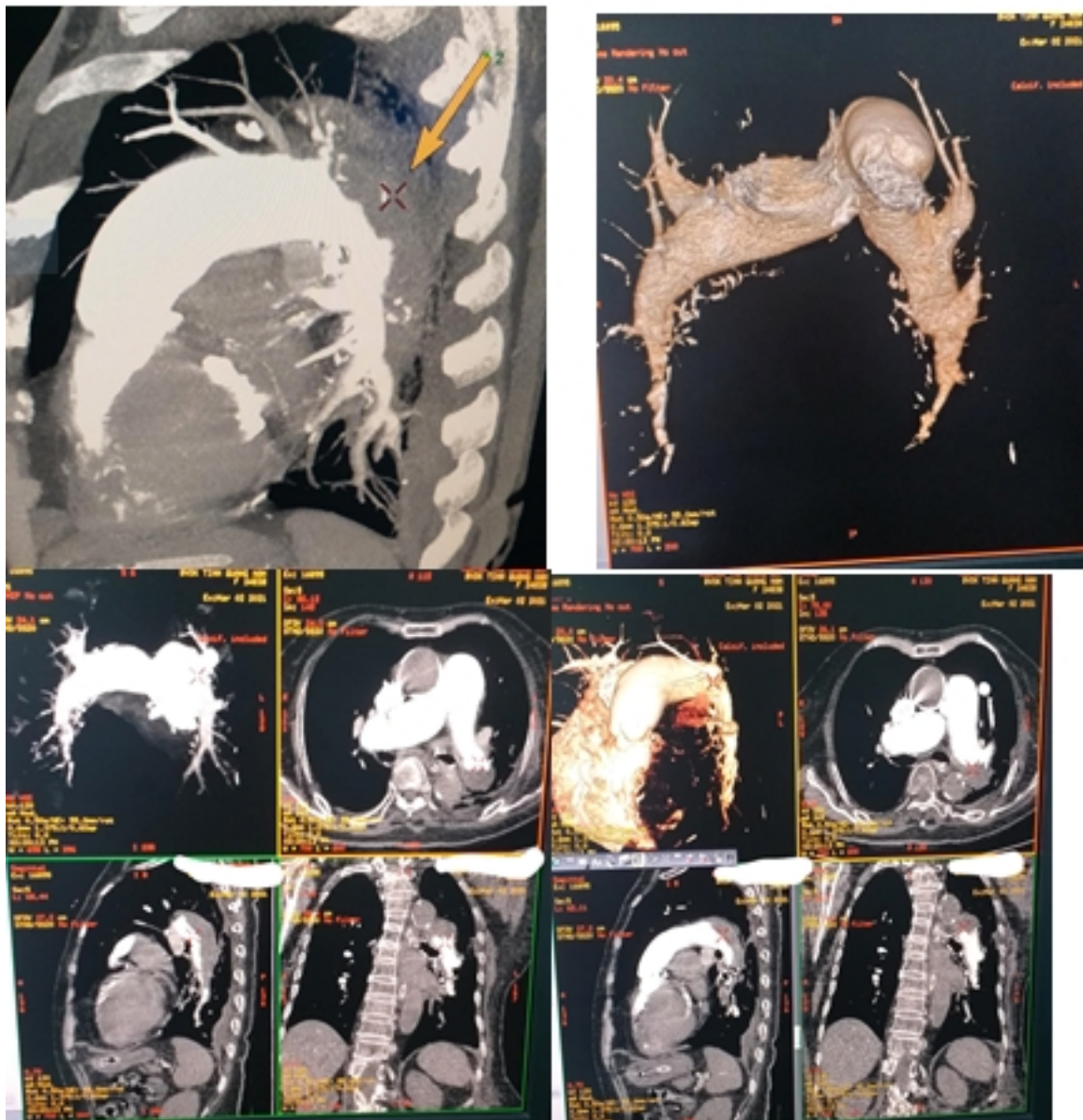
Nhân mào t rở ng h p t c đ ng m ch ph i trái và nhánh thùy d i ph i trái kèm theo tĩnh m ch ch d i g

Vị t b i Biên t p viên

Th năm, 11 Tháng 3 2021 17:59 - L n c p nh t cu i Th năm, 11 Tháng 3 2021 18:34

- Ch p thì tr c và sau tiêm thu c

- Có ph n m m x lý nh.



[Xem ti p t i đây](#)

Vi t b i Biên t p viên

Th năm, 11 Tháng 3 2021 17:59 - L n c p nh t cu i Th năm, 11 Tháng 3 2021 18:34
