

Phẫu thuật cấp cứu khi trẻ ngã hất đầu ngã mất cánh tay

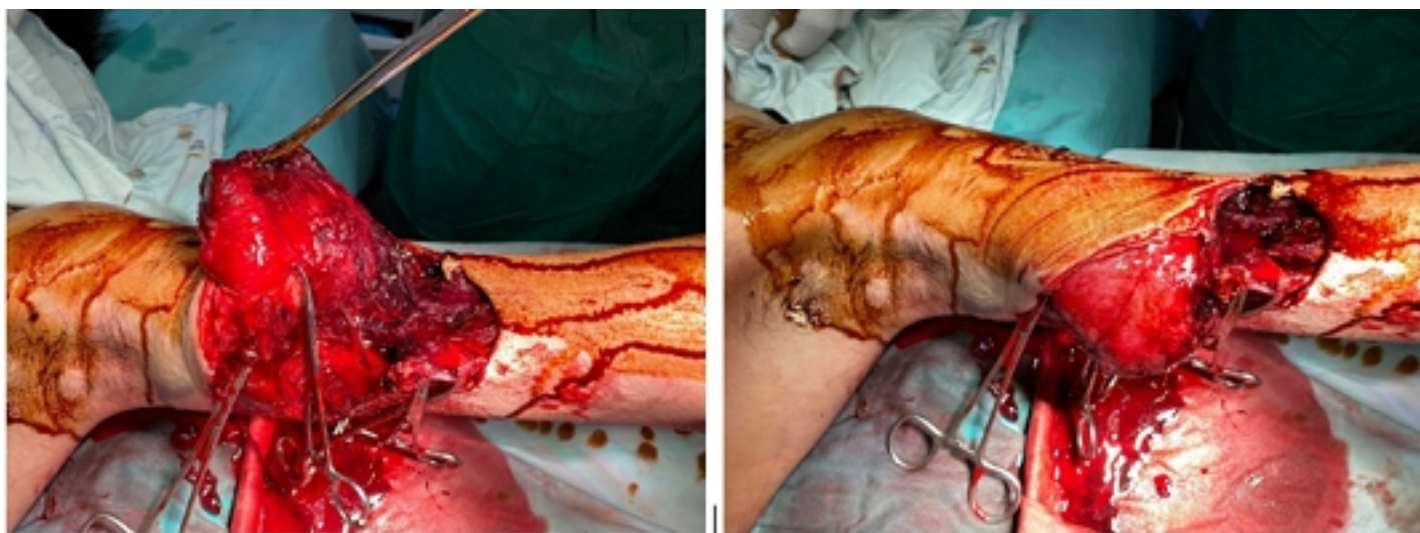Vị trí biên tập viên

Thứ hai, 12 Tháng 10 2020 10:10 - Lần cập nhật cuối Thứ hai, 12 Tháng 10 2020 10:17

Khoa Ngoại CT -

Khuya ngày 26/09/2020, Khoa Cấp cứu bệnh viện đa khoa tỉnh Quảng Nam tiếp nhận bệnh nhân H.V.N 22T (thông tin trú tại huyện Trà My, tỉnh Quảng Nam), vào viện với vết thương hở mất cánh tay trái (T) do bị chém.

Khám lâm sàng nhận thấy vết thương sâu, chảy máu nhiều, mất quay (T) không bắt đầu được, các đầu ngón tay tím lợt, đánh giá vết thương mất đầu mất cánh tay (T), bệnh nhân cần được phẫu thuật cấp cứu nếu không nguy cơ mất cánh tay là rất lớn.



Vết thương mất trong cánh tay T

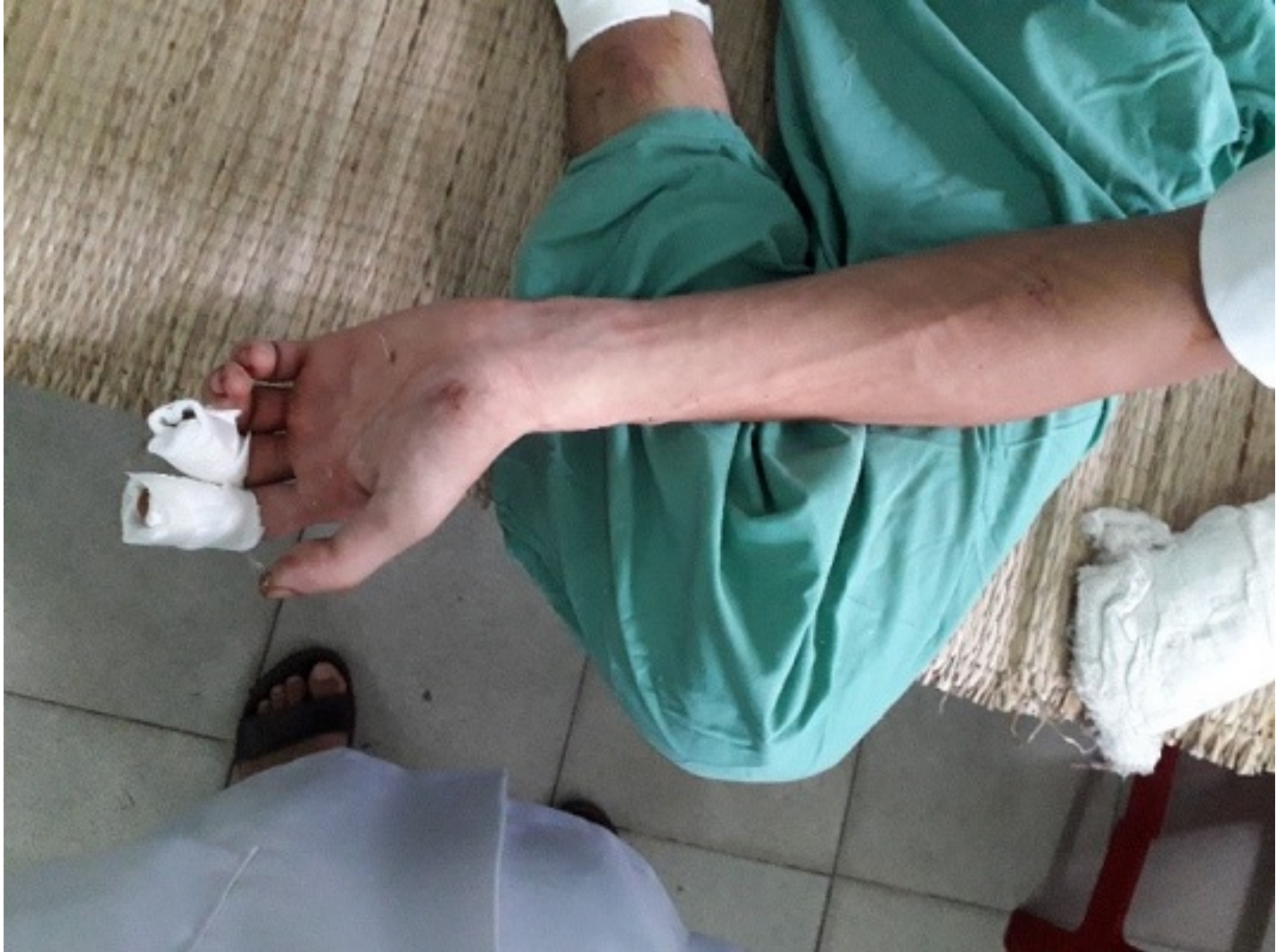Bệnh nhân sau đó được chuyển đến cấp cứu. Qua thăm sát vết thương đánh giá không thể nối trực tiếp 2 đầu mất cánh tay, các bác sĩ chuyên khoa đã tiến hành hành phẫu thuật nối khớp nối ghép nối vào mất cánh tay, mất thông tin về vị trí tổn thương kinh giã, tổn thương kinh trục bắt đầu hoàn toàn. Ca phẫu thuật kéo dài khoảng 3 giờ.

Phẫu thuật cắt bỏ u nang ở cổ tay

Vị trí bệnh Biên tập viên

Thứ hai, 12 Tháng 10 2020 10:10 - Lần cập nhật cuối Thứ hai, 12 Tháng 10 2020 10:17

Sau phẫu thuật 8 ngày, tình trạng sưng giảm đáng kể, vết mổ khô sạch, bàn tay trái lành, mạch quay trái rõ.



Tay trái sau phẫu thuật 8 ngày

Khi gặp nhân viên y tế về tình trạng vết mổ, cần nhanh chóng xử lý đúng cách để duy trì chức năng sống cho người bệnh.

Sử dụng vật tư y tế:

Phu thuot cuo k p thi trng h p dt dt ng m ch canh tay

Vit bi i Biên t p vien

Th hai, 12 Tháng 10 2020 10:10 - L n cuo nh t cu i Th hai, 12 Tháng 10 2020 10:17

Tuỳ theo tính ch t chy máu cu a t ng vt th ng mà s cu các bi n pháp cu m máu thích h p nh : Bắng nút cho vt th ng ch t, dt m ch máu p trong sâu; bắng ép cho vt th ng dp nát kh i cu l n...

Đ t garô:

Garô ph i đ c dt ch dp nhìn th y nh t, g n vt th ng nh t, r i chuy n n n nhân đ n b nh vi n kèm theo phi u ghi gi dt garô.

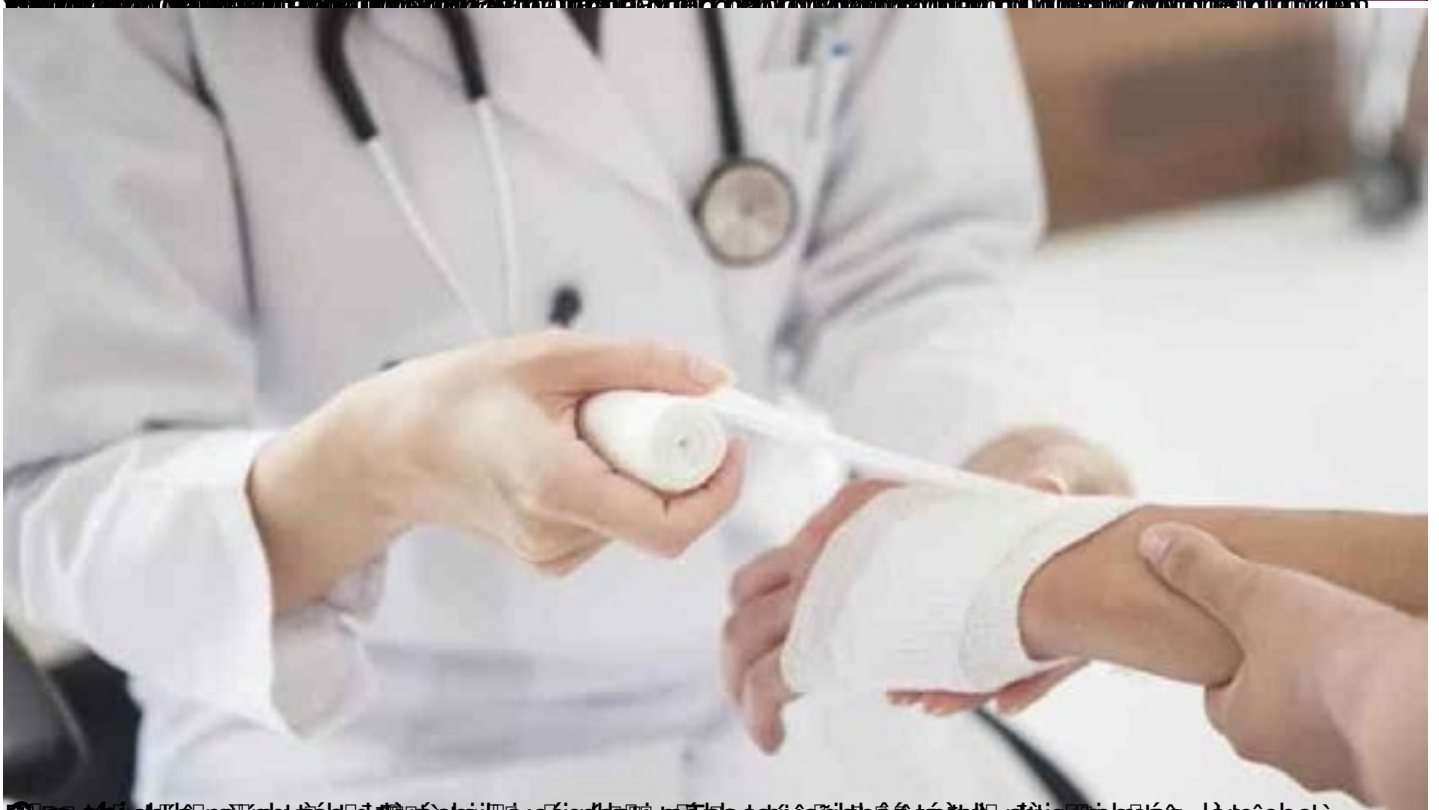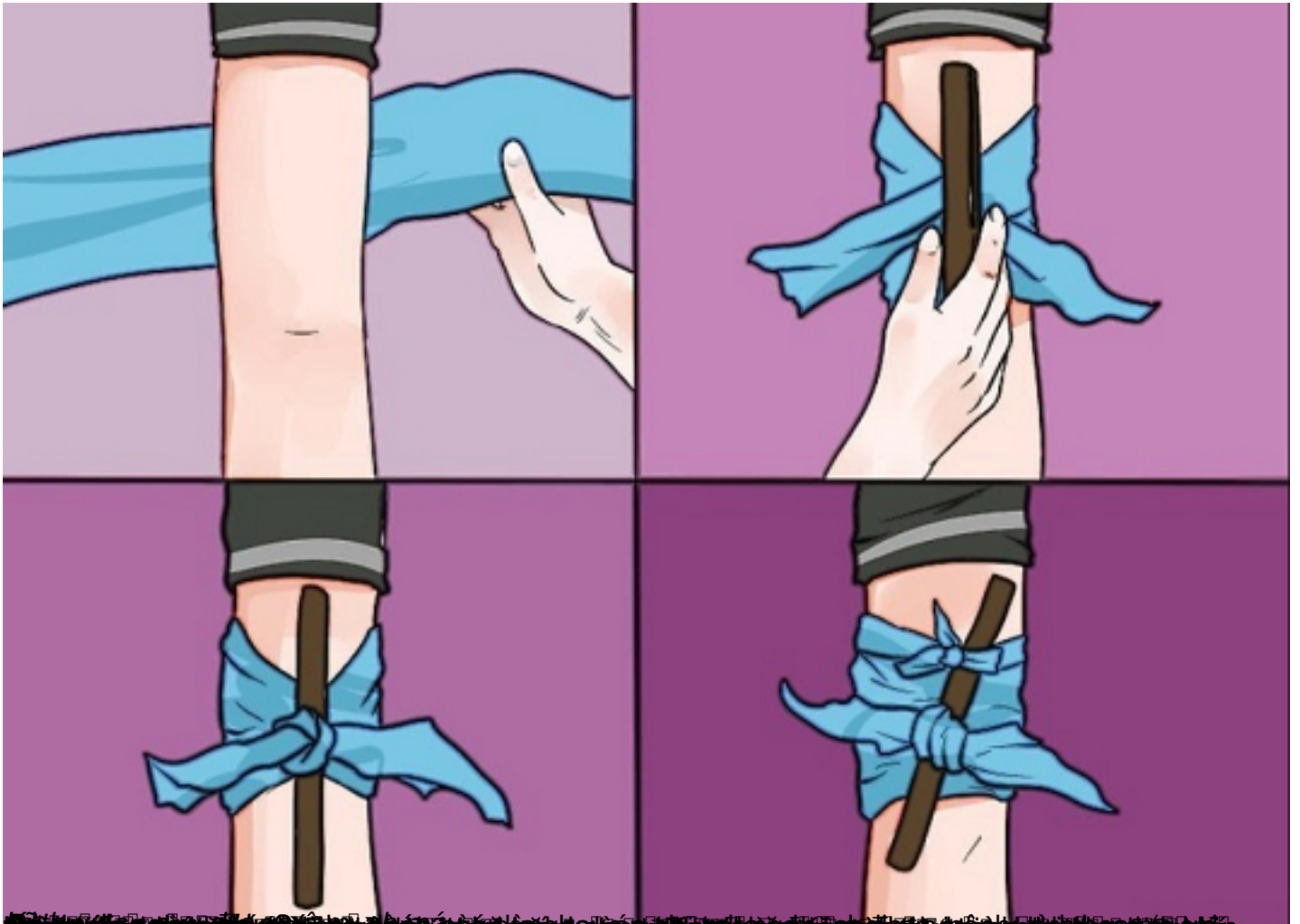
Khi dt garô, cu m t gi n i l ng garô trong vài phút cho máu chy xu ng nuôi d ng ph n d i ch b th ng, sau đó l i ti p t c th t garô khi máu b t đ u chy tr l i.

Ch nên dt garô trong các tr ng h p: Chi b dp nát không còn kh năng b o t n; dt garô n i xy ra tai n n, nh ng g n m t b nh vi n, thi gian vt n chuy n b nh nhân đ n b nh vi n d i m t gi ; dt t m thi trong m t thi gian ng n đ chu n b m .

Phụ thuật cấp cứu khi trẻ ngã đập đầu ngạt thở cách xử lý

Viết bởi Biên tập viên

Thứ hai, 12 Tháng 10 2020 10:10 - Lần cập nhật cuối Thứ hai, 12 Tháng 10 2020 10:17



Đang cập nhật nội dung, để cập nhật các bài viết, hãy truy cập [http://www.bachkhi.com.vn](#), là một công