

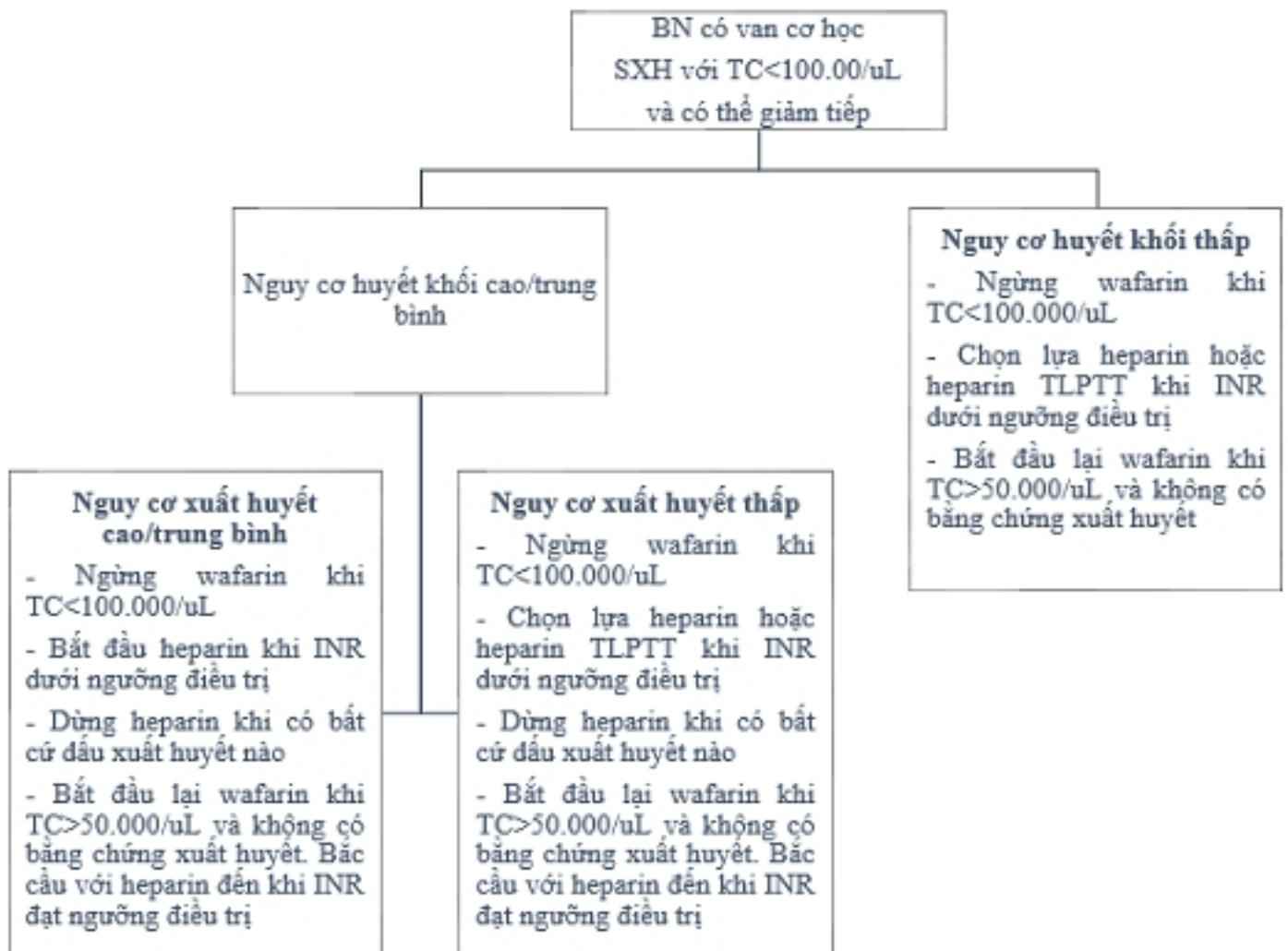
Nhân 1 triệu ng hợp bệnh nhân mang van tim cơ học bị sốt xuất huyết Dengue

Vị trí biên tập viên

Thứ hai, 12 Tháng 11 2018 21:10 - Lần cập nhật cuối Thứ hai, 12 Tháng 11 2018 21:25

Bs Nguyễn Tuấn Long - Khoa Nội TM

Triệu chứng lâm sàng: Bệnh nhân nữ 27 tuổi, có tiền sử hợp 2 lá động cơ thay van cơ học cách đây 3 năm, đang được theo dõi và điều trị ngoại trú với kháng đông acenocumarol 3mg/ngày. Bệnh nhân nhập viện do sốt, nhức mỏi cơ toàn thân,... Tình trạng lúc nhập viện: sốt 38°C, chảy máu răng rải rác, đang hành kinh, nhức đầu, mất ngủ, mạch quay 88 lần, huyết áp 90/60mmHg. Khám lâm sàng thấy tim đập, tiếng van nhân rõ, không có tiếng thổi tim bất thường, không có dấu hiệu viêm nội tâm mạc nhiễm khuẩn, test nhanh NS1Ag dương tính. Bệnh nhân được chẩn đoán xác định sốt xuất huyết Dengue, và được điều trị với bù dịch điện giải, điều trị triệu chứng, điều trị chống liú pháp kháng đông. Các kết quả xét nghiệm quan trọng và liú pháp chống đông được trình bày trong bảng 1. Sốt và tình trạng chảy máu cơ bệnh nhân cải thiện sau 3 ngày điều trị, không xuất hiện các dấu hiệu chảy máu nguy hiểm. Siêu âm tim cho thấy van nhân rõ hoạt động bình thường, không thấy huyết khối trên van. Bệnh nhân xuất viện an toàn sau 8 ngày điều trị và được hẹn tái khám.



[Xem tiếp tại đây](#)