

Khoa Nội TM

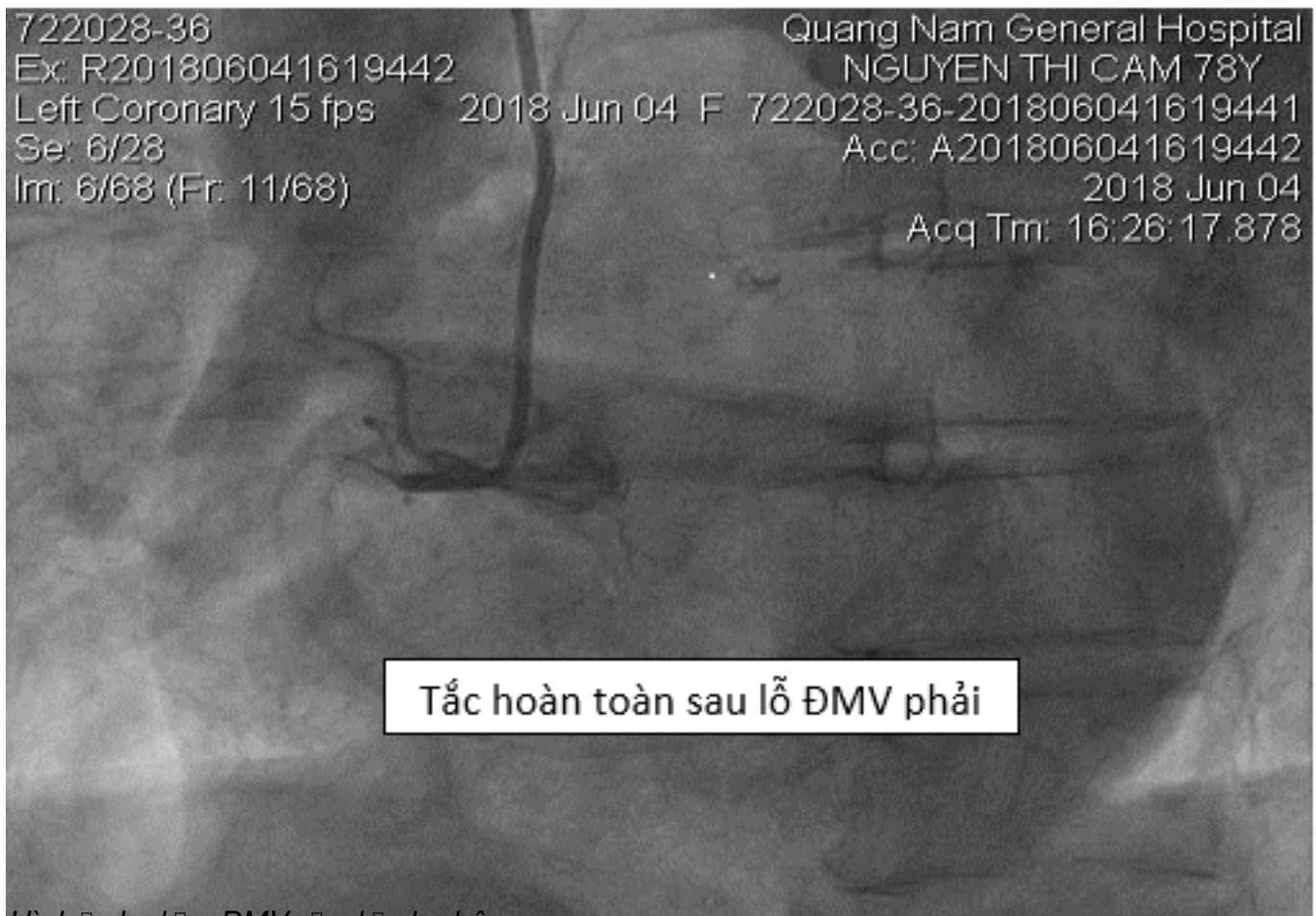
Bộ nh nhân NGUYỄN THỊ CẨM, 78 tuổi, địa chỉ Bình tríu- Thăng bình, vào viện tại khoa CỘ p cỘ u Bộ nh viên Đa khoa Tâm nh Quang nam lúc 14h30 phút ngày 04/6/2018.

Bộ nh nhân đau ngực trái lúc 13h30 phút sau mất ngủ, kèm theo đau ngực bộ nh nhân khó thở nhieu, gia đình đưa bộ nh nhân vào cỘ p cỘ u tại Bộ nh viên Thăng bình sau đó được chuyển vào Bộ nh viên Đa khoa Tâm nh Quang nam.

Bộ nh nhân vào cỘ p cỘ u trong tình trạng hôn mê, nhịp tim rời rạc, huyết áp tụt, ngưng thở đang được bóp bóng hô hấp. Sau khi được các Bác sĩ tại khoa CỘ p cỘ u hỏi sức tim phổi tại chỗ, bộ nh nhân được chuyển ngay đến phòng Can thiệp tim mạch, kết quả chụp đường mạch vành cho thấy bộ nh nhân tắc hoàn toàn đường mạch vành phải, bộ nh nhân được can thiệp đặt stent tái thông đường mạch vành.

Viết bởi Biên tập viên

Thứ 06, 06 Tháng 6 2018 13:05 - Lần cập nhật cuối Thứ sáu, 08 Tháng 6 2018 09:39



Hình ảnh chụp ĐMV của bệnh nhân

Vit b i Biên t p viên

Th t , 06 Tháng 6 2018 13:05 - L n c p nh t cu i Th sáu, 08 Tháng 6 2018 09:39

722028-36

Ex: R201806041619442

Left Coronary 15 fps

Se: 28/28

Im: 28/59 (Fr: 33/59)

Quang Nam General Hospital

NGUYEN THI CAM 78Y

2018 Jun 04 F 722028-36-201806041619441

Acc: A201806041619442

2018 Jun 04

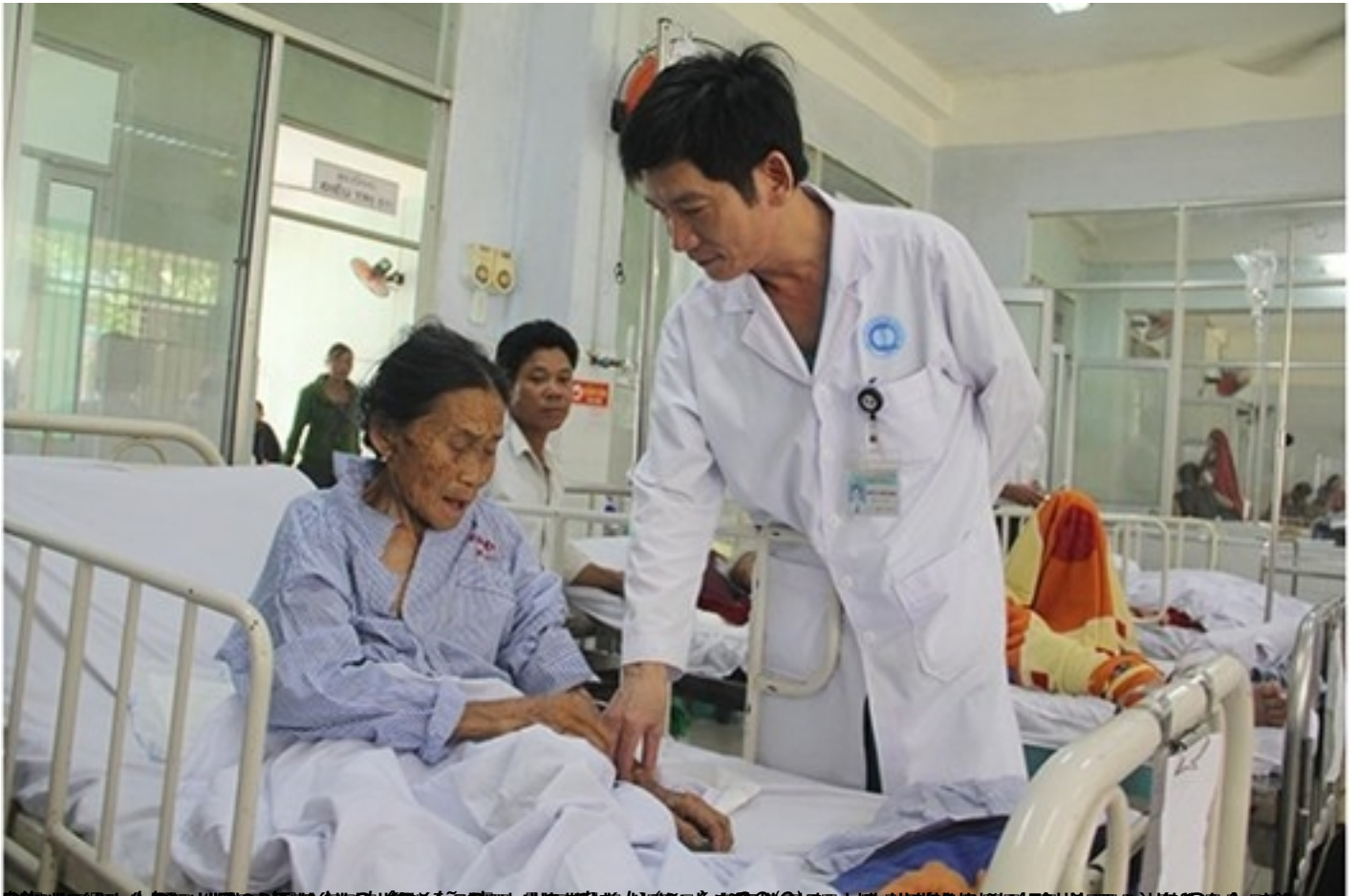Acq Tm: 17:34:04.125

Sau tái thông ĐMV phải

Đánh giá ĐMV phải ngay sau khi tái thông mạch máu, duy trì áp lực máu ổn định, nhịp tim ổn định, không có biến chứng.

Vi t b i Biên t p viên

Th t , 06 Tháng 6 2018 13:05 - L n c p nh t cu i Th sáu, 08 Tháng 6 2018 09:39



© 2018 by the author. All rights reserved. No part of this publication may be reproduced, stored in a retrieval system, or transmitted, in any form or by any means, electronic, mechanical, photocopying, recording, or by any information storage and retrieval system, without the prior written permission of the author.