Vi□t b□i Biên t□p viên
Th□ năm, 01 Tháng 4 2021 19:59 - L□n c□p nh□t cu□i Th□ năm, 01 Tháng 4 2021 20:03

Khoa N□i Tim m□ch -□

Ngày 26.3 v□a qua, đ□□c s□ h□ tr□ c□a TS. Ngô Minh Hùng - phó khoa Can thi□p tim m□ch - B□nh vi□n Ch□ R□y, các Bác s□ khoa N□i Tim m□ch B□nh vi□n Đa khoa t□nh Qu□ng Nam đã áp d□ng thành công k□ thu□t khoan c□t m□ng x□ v□a (Rotablator) đ□ can thi□p thành công cho m□t tr□□ng h□p b□nh nhân l□n tu□i b□ t□n th□□ng h□p 3 thân đ□ng m□ch vành kèm vôi hóa n□ng. Đây là k□ thu□t l□n đ□u tiên đ□□c tri□n khai t□i Qu□ng Nam.

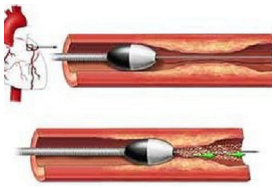

Hình 1. Mô hình Rotablator ho□t đ□ng khoan c□t mãng x□ v□a đ□ng m□ch

B□nh nhân Phan Th□ H. - 80 tu□i, trú t□i xã Eaning, huy□n C□ Kuin, t□nh Đ□c L□c. B□nh có ti□n s□ di□u tr□ tăng huy□t áp và b□nh tim thi□u máu c□c b□, tr□□c đó b□nh nhân đã đ□□c ch□p đ□ng m□ch vành và phát hi□n b□ t□n th□□ng h□p khít đ□ng m□ch vành do mãng x□ v□a kèm vôi hóa n□ng □ đ□ng m□ch liên th□t tr□□c, tuy nhiên nhi□u b□nh vi□n đã t□ ch□i can thi□p. G□n đây, b□nh nhân th□□ng lên c□n đau ng□c dù đã di□u tr□ n□i khoa t□i □u. V□i nh□ng t□n th□□ng vôi hóa n□ng nh□ b□nh nhân này, tiên l□□ng can thi□p th□t b□i cao n□u dùng nh□ng k□ thu□t nong bóng và đ□t stent theo ph□□ng pháp thông th□□ng do đó các Bác s□ Tim m□ch can thi□p đã l□a ch□n gi□i pháp áp d□ng k□ thu□t Rotablator (khoan c□t m□ng x□ v□a), s□ d□ng mũi khoan g□n kim c□□ng 1.25mm và 1.5mm v□i t□c d□ 180.000 vòng/phút khoan phá m□ng vôi hóa đ□ t□o thu□n l□i cho vi□c nong bóng và đ□t stent vào v□ tí h□p c□a đ□ng m□ch vành m□t cách d□ dàng.
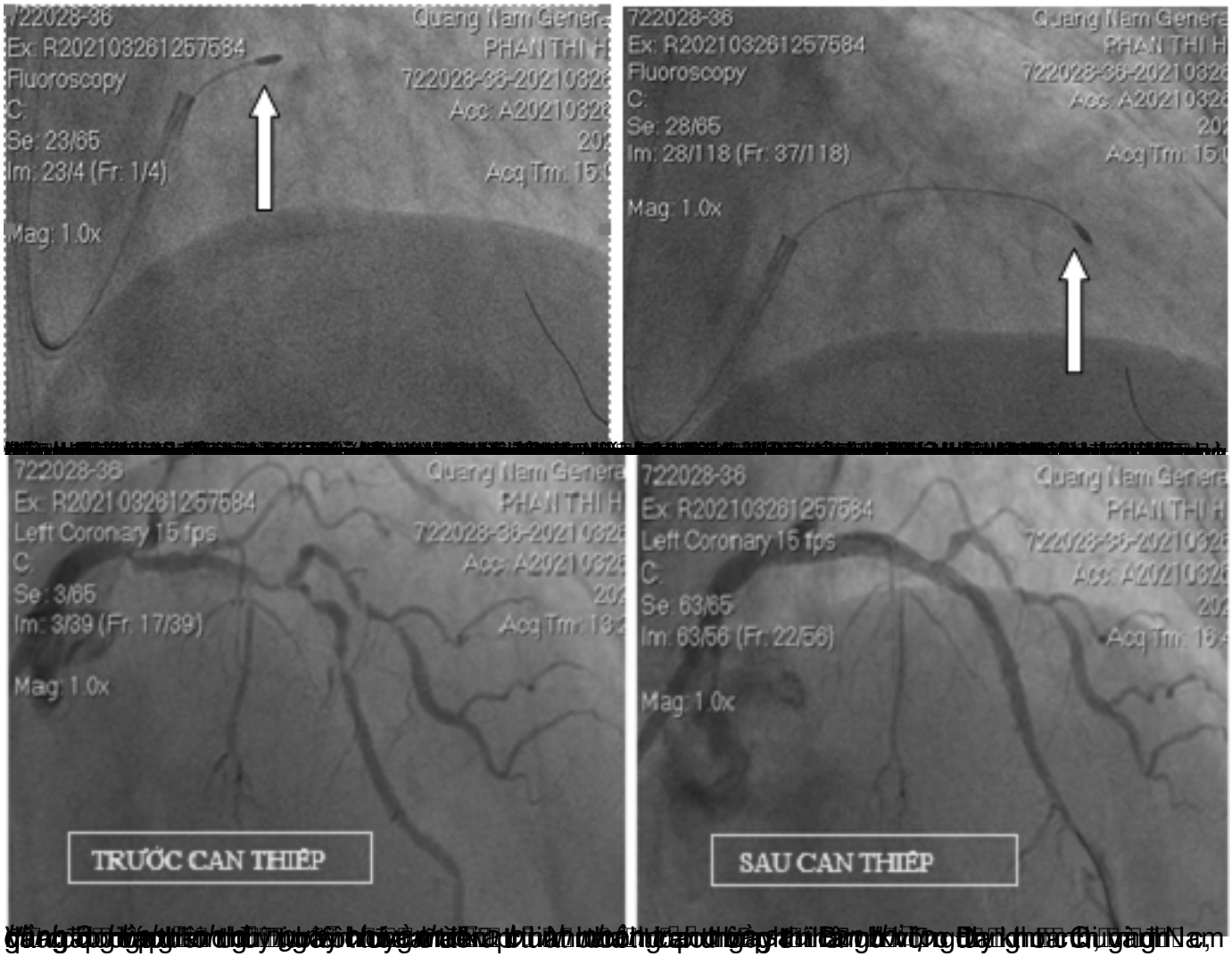
Vi□t b□i Biên t□p viên
Th□ năm, 01 Tháng 4 2021 19:59 - L□n c□p nh□t cu□i Th□ năm, 01 Tháng 4 2021 20:03