Vi□t b□i Biên t□p viên
Th□ b□y, 23 Tháng 10 2021 09:39 - L□n c□p nh□t cu□i Th□ b□y, 23 Tháng 10 2021 09:47

Bs CKII Tr□n Lâm -□

CÁC TR□□NG H□P LÂM SÀNG

Tr□□ng h□p 1: B□nh nhân (BN) nam, 78 tu□i, đ□□c chuy□n kh□n c□p đ□n b□nh vi□n do v□ vách liên th□t (VSR) sau nh□i máu c□ tim (NMCT). Ba tu□n tr□□c nh□p vi□n, b□nh nhân có m□t c□n đau ng□c n□ng kéo dài vài gi□, và khó th□ ti□n tri□n. Khám th□c th□ lúc nh□p vi□n: Nh□p tim 101/phút, nhi□t đ□ 35,7°C, th□ 22 nh□p /phút, huy□t áp (HA) 118/87mm Hg. Nghe tim phát hi□n m□t ti□ng th□i toàn tâm thu thô 4/6 vùng tr□□c tim, nh□ng rõ nh□t □ b□ □c trái, rung miu tâm thu (+), gallop S3 (+), tăng áp l□c tĩnh m□ch c□, và gi□m thông khí □ đáy ph□i ph□i. ECG cho th□y sóng Q b□t th□□ng □ các chuy□n đ□o DII, DIII và aVF. Siêu âm tim qua thành ng□c phát hi□n th□t trái giãn và vô đ□ng □ ph□n đáy c□a thành d□□i và thành sau, có 1 l□ v□ vách liên th□t l□n (14mm) □ ph□n sau đáy, shunt trái - ph□i (hình) v□i chênh áp 58mm Hg. B□nh nhân đ□□c ch□p m□ch vành c□p c□u, ghi nh□n b□nh lý thân chung và 3 nhánh m□ch vành, v□i t□c toàn b□ đo□n gi□a đ□ng m□ch vành ((ĐMV) ph□i có tu□n hoàn bàng h□ (hình).

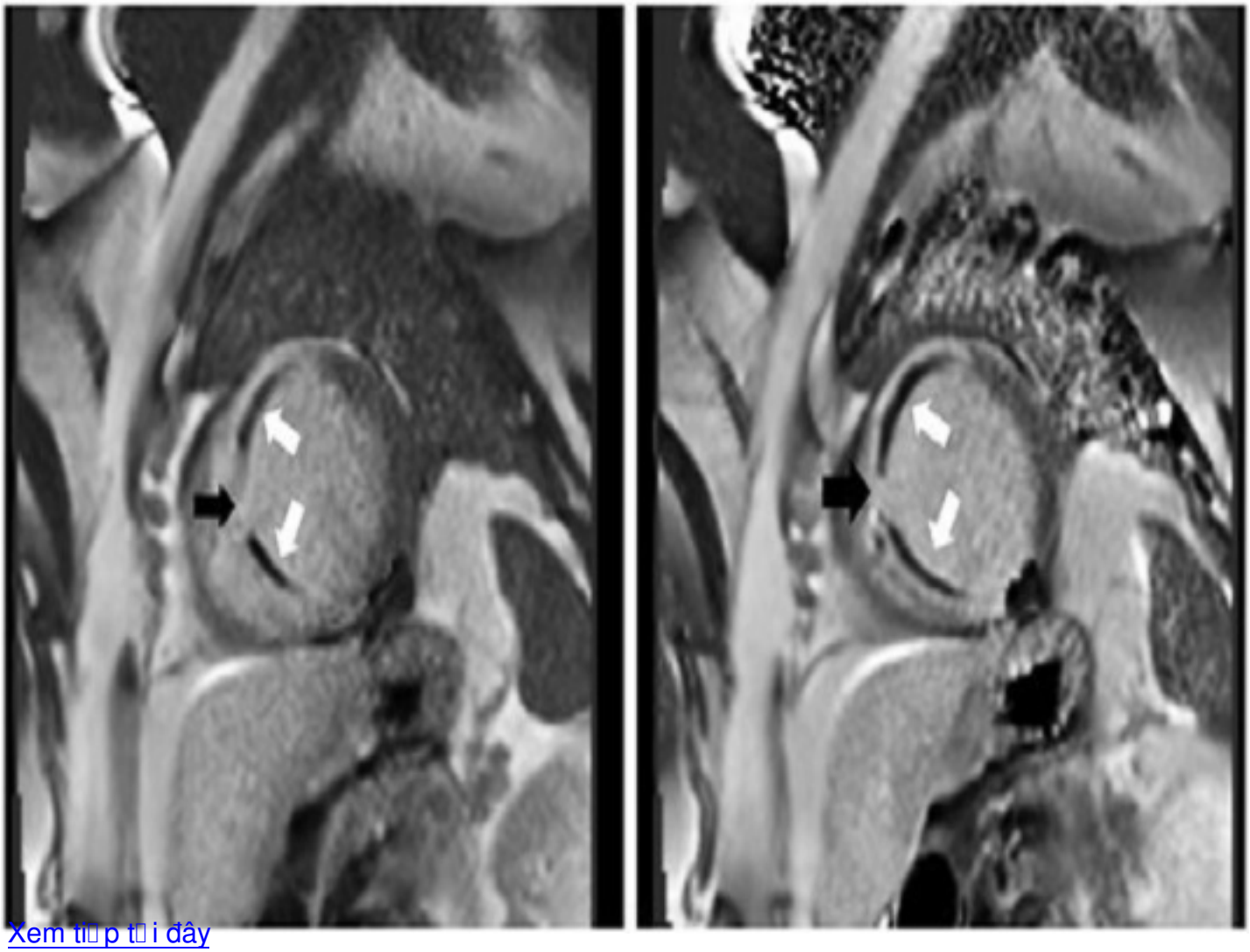

Xem tiếp tại đây