

## Viêm b m m đ i tràng

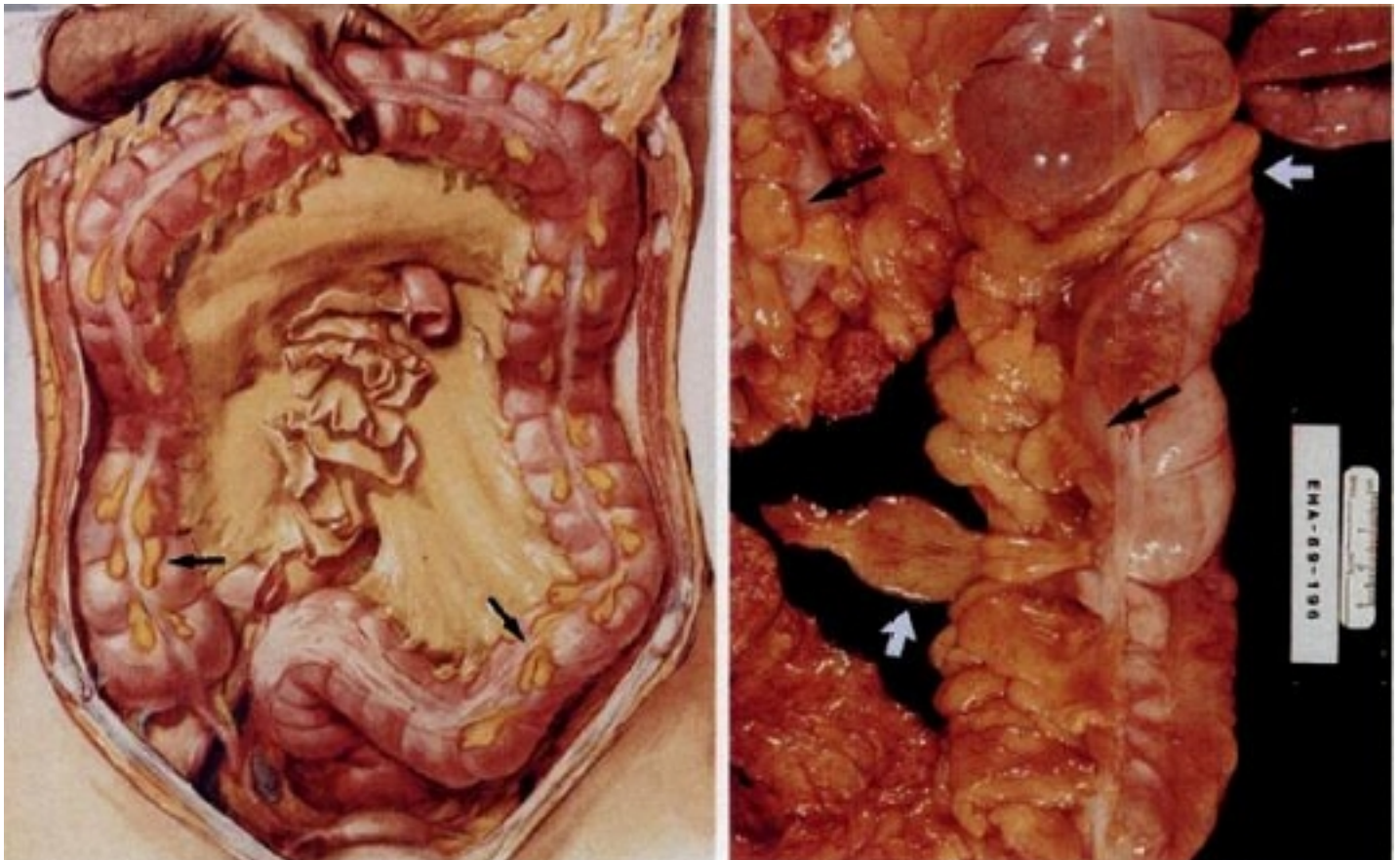
Viết bởi Biên tập viên

Thứ hai, 21 Tháng 10 2019 17:59 - Lần cập nhật cuối Thứ ba, 22 Tháng 10 2019 06:13

Bs Trần Thị Ly Na - Khoa CĐHA

### 1. ĐỊNH CƯỜNG

- B m m đ i tràng: túi ch a m , có cu ng, nh t đ i thanh m c ra xoang phúc m c.
- G m: các thu m màu vàng và tr c m ch máu (1-2 đ ng m ch + 1 tĩnh m ch), đ ng oval nh trái nho hay dài nh ngón tay.
- Dày 1-2cm, dài 0,5 - 5cm ( $\pm >1,5$ cm), s l ng 50 – 100, x p 2 hàng theo các đ i đ c t mạnh tràng đ n ch n i sigma-tr c tràng. Th đ ng đi kèm theo túi th a.



- Viêm b m m đ i tràng c p: nh i máu c c b b m m do xo n / thuyên t c do huy t kh i t phát trong tĩnh m ch trung tâm b m m .
- Lâm sàng: đau b ng đ i (h ch u ph i c n phân bi t v i viêm ru t th a, h ch u trái c n phân bi t v i viêm túi th a sigma)

## Viêm bọng mủ đái tràng

Viết bởi Biên tập viên

Thứ hai, 21 Tháng 10 2019 17:59 - Lần cập nhật cuối Thứ ba, 22 Tháng 10 2019 06:13

---

- Các lâm sàng: X-quang, siêu âm, CT Scanner hoặc MRI
- Chẩn đoán phân biệt: nhiễm máu mủ cấp, viêm hạch mủ treo, các u chồi a mủ, các viêm đường tiêu hóa khác...
- Điều trị: thông ruột bằng thuốc giảm đau (5 – 7 ngày) để điều trị bệnh ở bệnh nhân điều trị triệu chứng, không cần phẫu thuật.
- Biện chứng: nhiễm: dính ruột, tắc ruột, lồng ruột, vỡ ổ trong xoang phúc mủ, viêm phúc mủ, ổ áp xe.

## 2. PHÂN LOẠI

Viêm bọng mủ đái tràng nguyên phát:

- do xoắn hay huyết khối tắc phát à viêm khu trú ( $\pm$  không ảnh hưởng mạch máu)
- Tuổi 50 – béo phì – nam
- Xu hướng: đái tràng sigma > manh tràng – đái tràng lên > đái tràng ngang (hiếm) ( $\pm$  trong túi thoát vụng)

Viêm bọng mủ đái tràng thứ phát: sau viêm ruột thừa, viêm túi thừa, viêm tụy cấp, viêm túi mật.

## 3. HÌNH ẢNH BỌNG MỦ ĐÁI TRÀNG BÌNH THƯỜNG

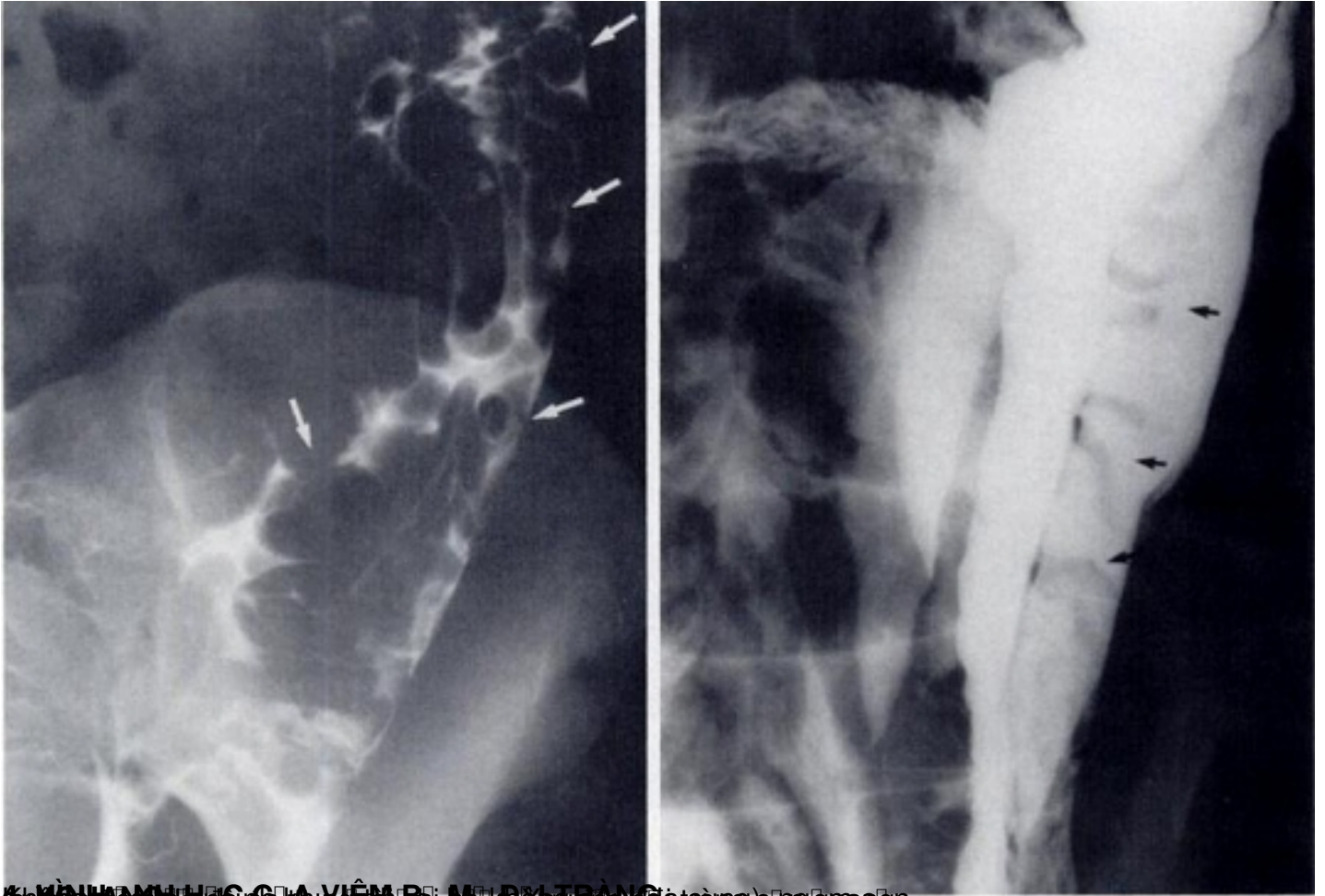
Không thấy bóng mủ đái tràng trong trạng thái xoang bụng bình thường. Chỉ thấy khi có dịch ổ bụng hoặc phình trong xoang phúc mủ (tâm: dịch bóng, tràn máu).

- Cấu trúc đường ruột dài hay đa thùy: kém cản quang / Xquang, đậm đặc thấp (m) / CT, sinh âm và siêu âm xuất phát từ bóng mủ thành mủ đái tràng.

# Viêm b m đ i tràng

Vi t b i Biên t p viên

Th hai, 21 Tháng 10 2019 17:59 - L n c p nh t cu i Th ba, 22 Tháng 10 2019 06:13

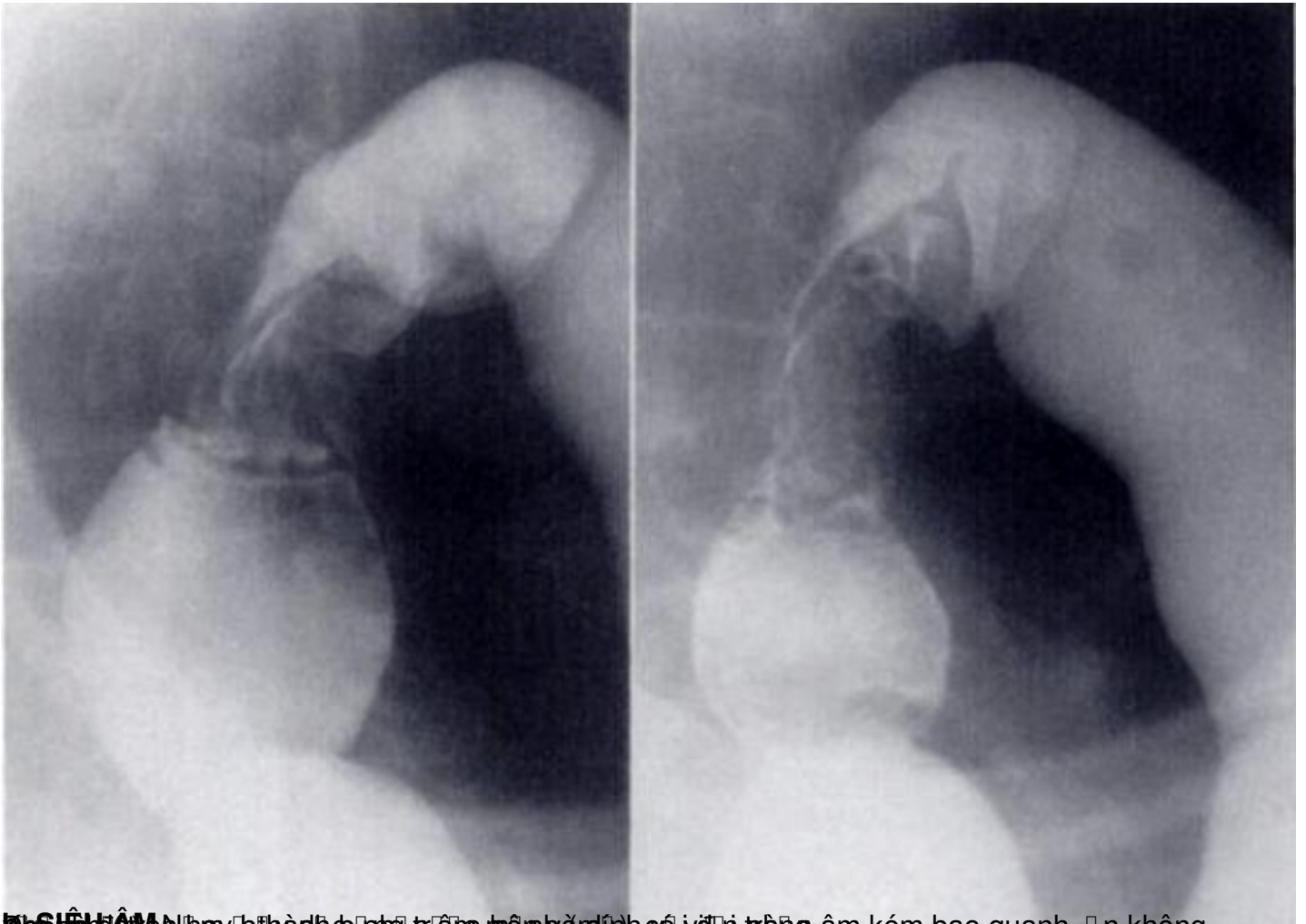


VIÊM B M Đ I TRÀNG (đ i tràng) c n g ra đ n

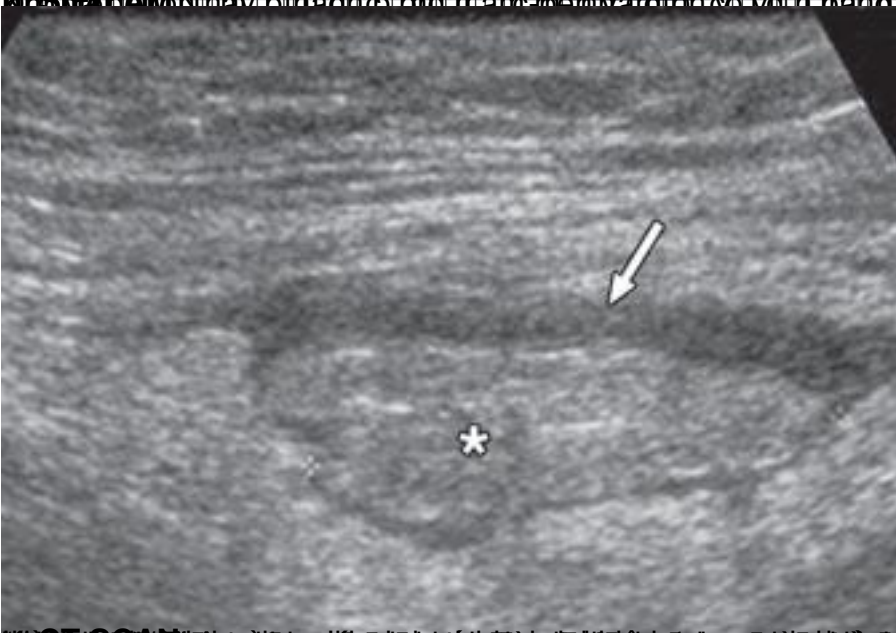# Viêm b m m đ i tràng

Vi t b i Biên t p viên

Th hai, 21 Tháng 10 2019 17:59 - L n c p nh t cu i Th ba, 22 Tháng 10 2019 06:13



h S H A M N h y b h è d h p h t r i t p m y ú d h c ó i v i t r h o a m k e m b a o q u a n h , n k h o n g



h T T C N h i n g t r a n g t i t h a n h k o n g g a n g h a n h o y s t u g o a g i t à t i n g b i e n h o a ( s a n g h o i t a ) g i a n h e m

