

## Máu tụ ngoài màng cứng cấp tính

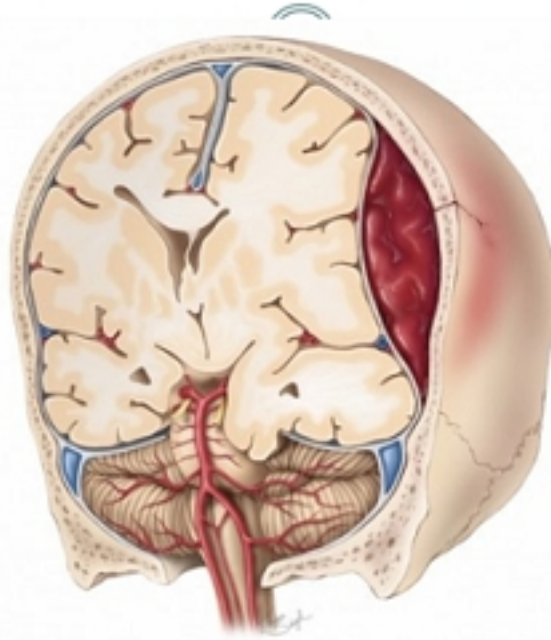
Viết bởi Biên tập viên

Thứ hai, 26 Tháng 8 2019 18:14 - Lần cập nhật cuối Thứ hai, 26 Tháng 8 2019 18:20

---

Bs Nguyễn Ngọc Tân - Khoa Ngoại TKCS

# MÁU TỤ NGOÀI MÀNG CỨNG CẤP TÍNH (Acute epidural hematoma)



[Xem tiếp đây](#)