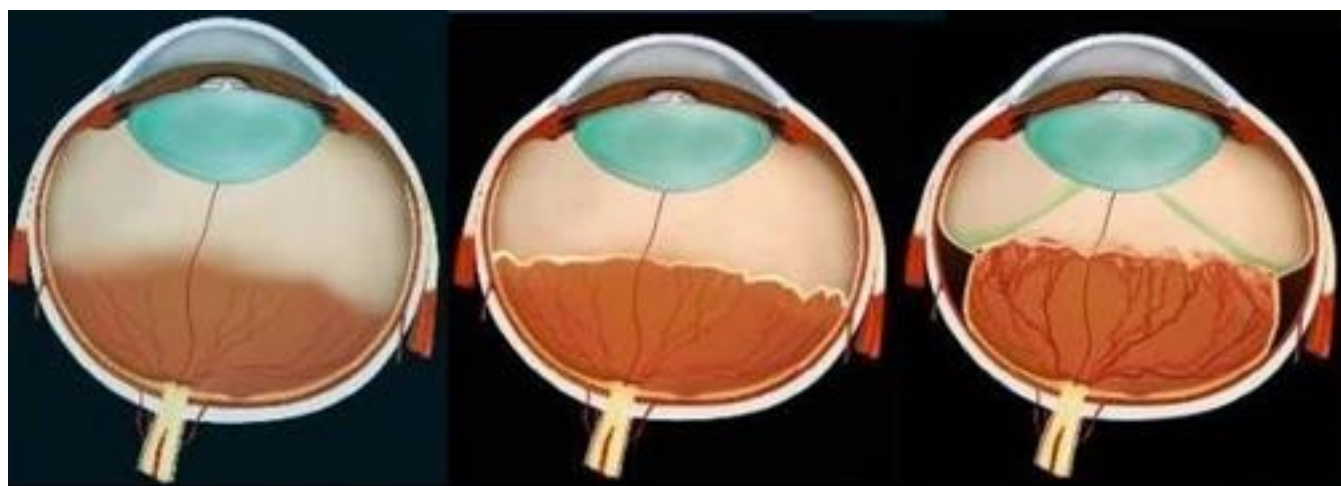


Bs Đỗ Ngọc Vinh - Khoa Mắt

Bệnh lý võng mạc trẻ đẻ non (retinopathy of prematurity – ROP), hay còn gọi là bệnh xơ sẹo sau thể thủy tinh (retrolental fibroplasia), là tình trạng bệnh lý của mắt do sự phát triển bất thường của mạch máu võng mạc. Bệnh thường xảy ra ở mắt sơ sinh thiếu tháng, nhẹ cân và đặc biệt là những trẻ này có thời gian thở oxy cao áp kéo dài. Bệnh thường diễn tiến nặng và có thể dẫn đến mù lòa nếu không được phát hiện và điều trị kịp thời.



mạch máu võng mạc trẻ đẻ non chưa phát triển hoàn chỉnh

hình thành dải xơ

dải xơ co kéo gây bong võng mạc

Cách chẩn đoán bệnh sinh ROP

[Xem tiếp tại đây](#)

Bệnh lý võng mạc trẻ đẻ non (retinopathy of prematurity – ROP), hay còn gọi là bệnh xơ sẹo sau thể thủy tinh (retrolental fibroplasia), là tình trạng bệnh lý của mắt do sự phát triển bất thường của mạch máu võng mạc. Bệnh thường xảy ra ở mắt sơ sinh thiếu tháng, nhẹ cân và đặc biệt là những trẻ này có thời gian thở oxy cao áp kéo dài. Bệnh thường diễn tiến nặng và có thể dẫn đến mù lòa nếu không được phát hiện và điều trị kịp thời.