Bs Nguy□n Minh Tú -□

M□C TIÊU: Mô t□ gi□i ph□u vòng n□i Martin Gruber và ý nghĩa lâm sàng

PH□□NG PHÁP: Gi□i ph□u 100 c□ng tay c□a 50 t□ thi b□ng đ□□ng r□ch da gi□a toàn b□ c□ng tay và 1/3 d□□i cánh tay, hai v□t da đ□□c l□t ra hai phía quay tr□

K□T QU□: Vòng n□i gi□a th□n kinh gi□a -th□n kinh tr□ có trong 27 c□ng tay, phân làm 6 nhóm

- Type 1: vòng n□i g tk gian c□t tr□□c - tk tr□ (9)
- Type 2: vòng n□i tk gian c□t tr□□c - tk tr□ t□i hai đi□m (vòng n□i đôi) (2)
- Type 3: vòng n□i tk tr□ - tk gi□a (4)
- Type 4: vòng n□i nhánh c□a tk gi□a - tk tr□ h□□ng v□ c□ g□p chung các ngón sâu (5)
- Type 5: n□i trong c□ (5)
- Type 6: vòng n□i nhánh tk gi□a đ□n c□ g□p chung các ngón nông và th□n kinh tr□ (2)

PH□□NG PHÁP:

Gi□i ph□u 100 c□ng tay /50 t□ thi tr□□ng thành t□ 28-77t trong đó 46 nam 4 n□, c□ng tay bi□n d□ng do ch□n th□□ng, s□o,d□ t□t đã đ□□c lo□i tr□

R□ch da d□c gi□a toàn b□ c□ng tay và m□t ph□n ba d□□i cánh tay. Hai v□t da cân l□t v□ hai phía quay và tr□.

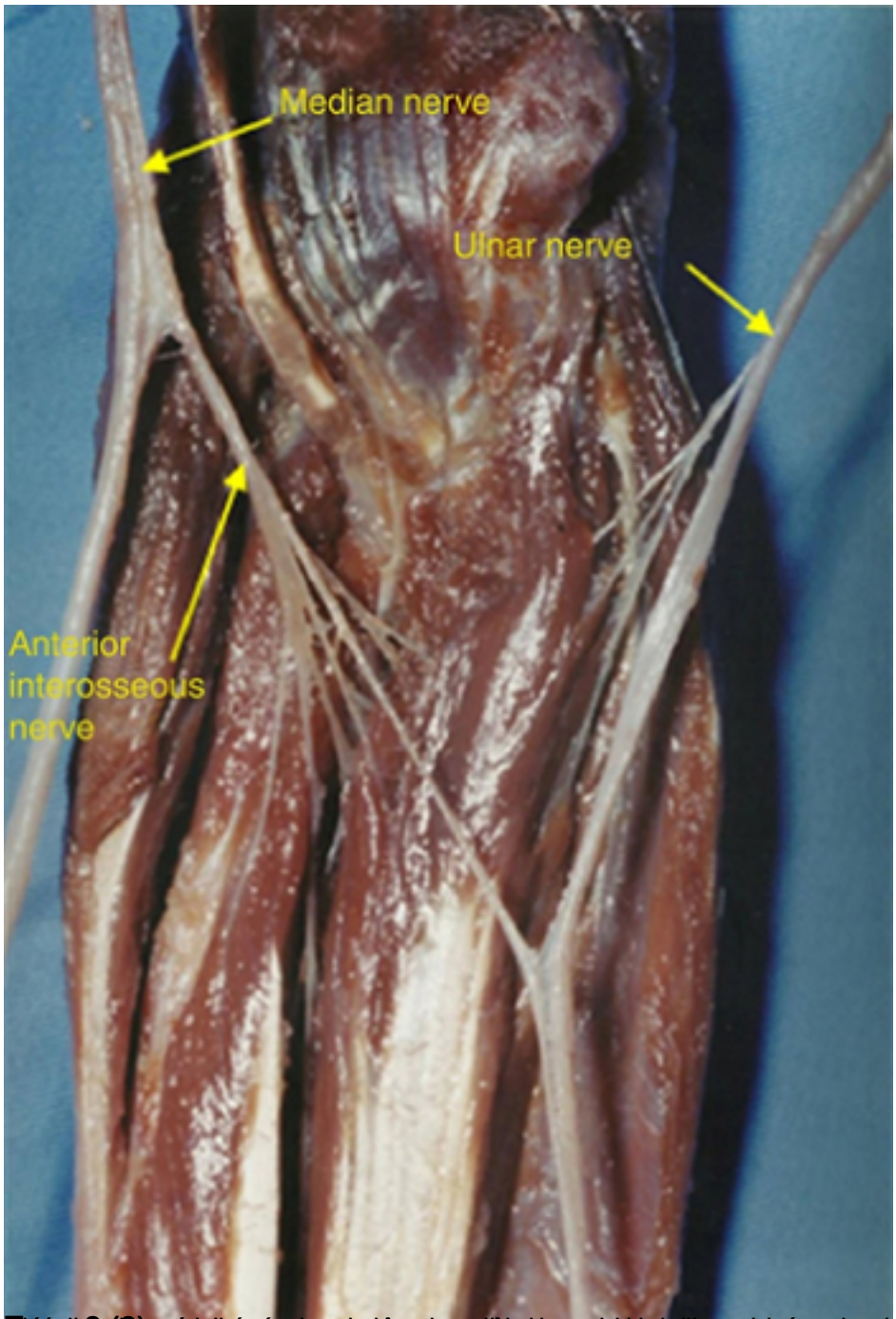

Hình 2 (2) Hình ảnh bó cơ, mạch máu và dây thần kinh giữa cánh tay, ngăn cách giữa nhóm loại I, với số phân

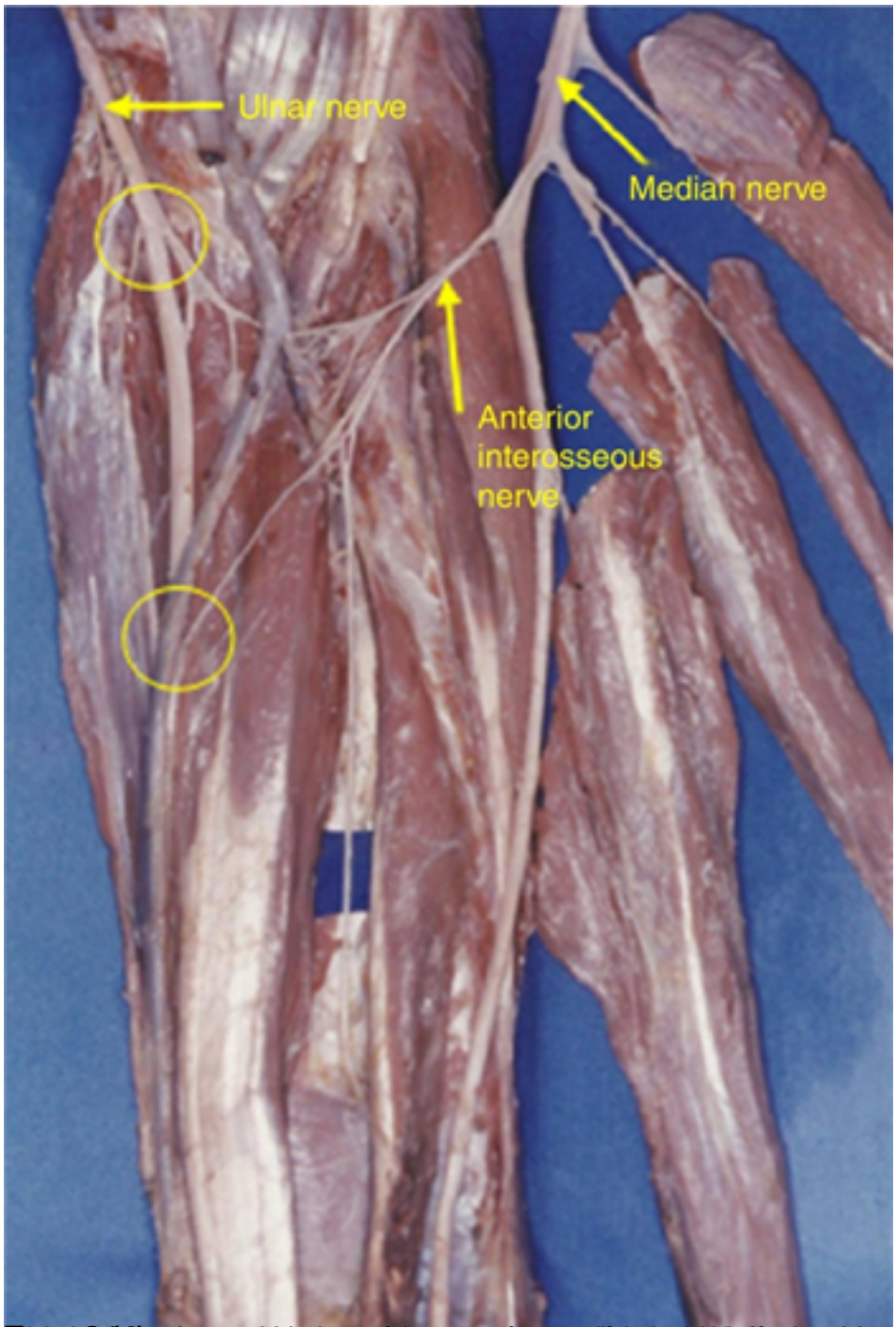

Hình 3(A) Vòng nối giữa dây thần kinh giữa và dây thần kinh trụ trên cánh tay. Ngoài ra, khi xuất hiện của dây thần

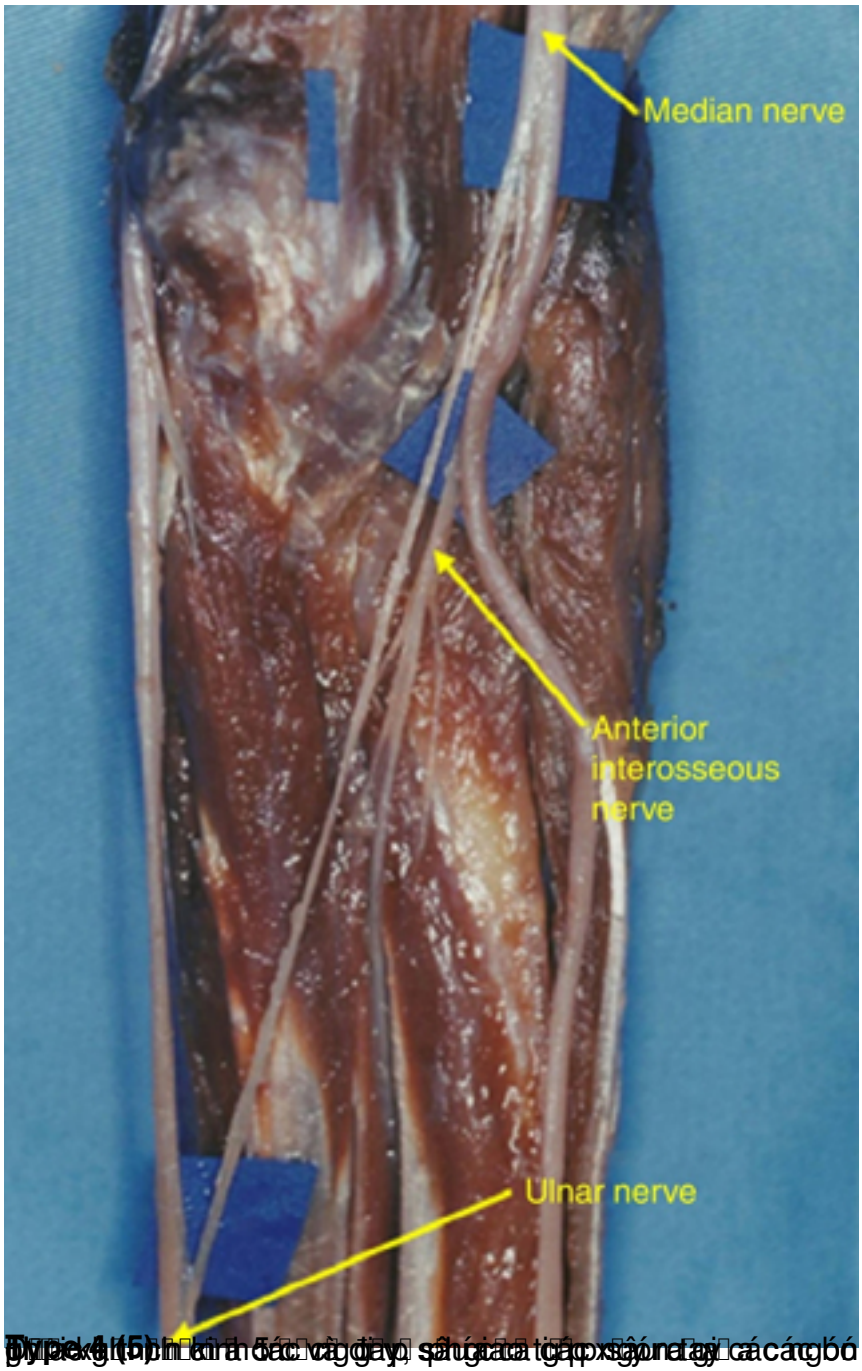

Hình 4 (5): [illegible]

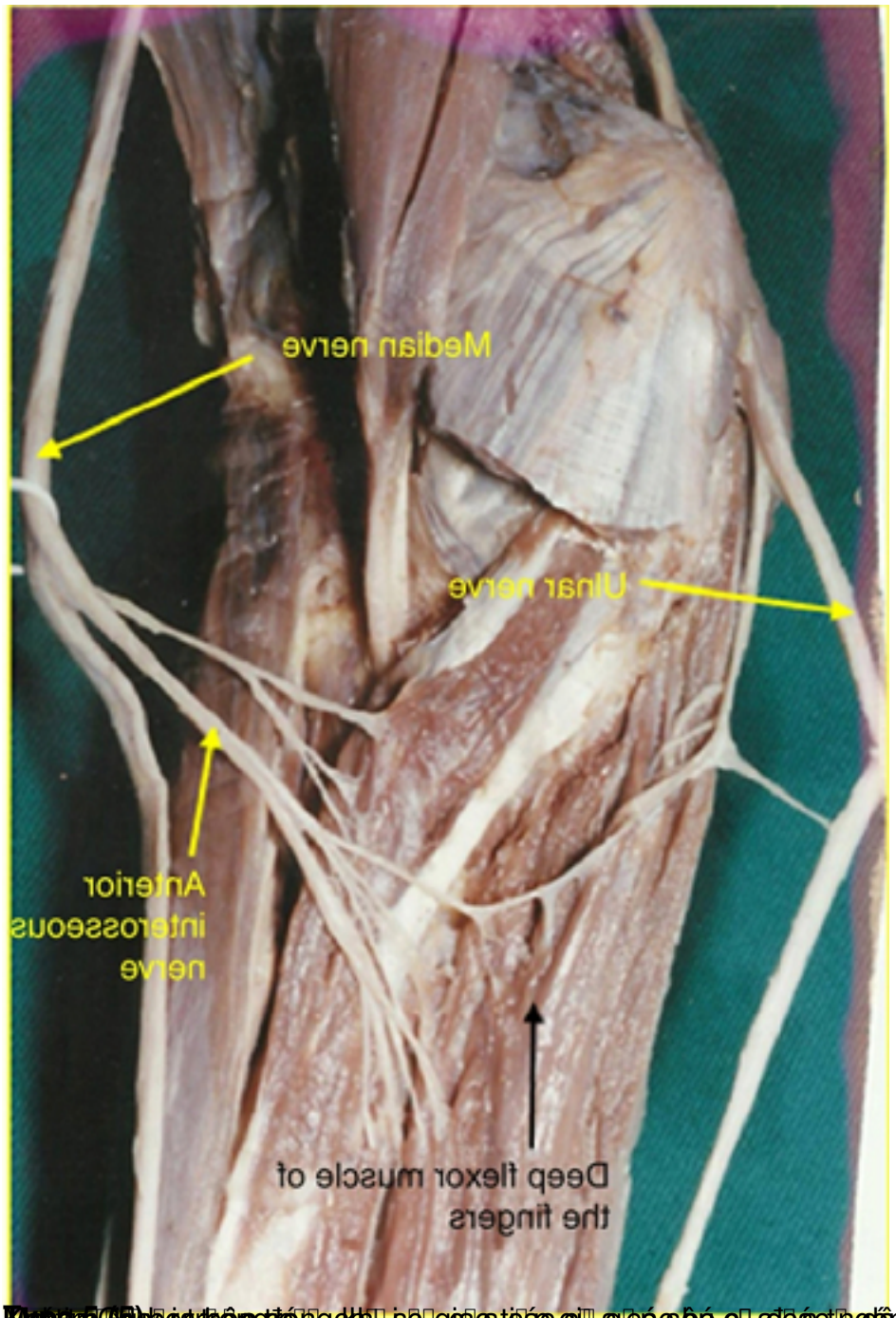

Hình 5(b): Bên trên đường khâu sợi gân các cơ gấp sâu cổ tay, nhìn gần là vòng thần

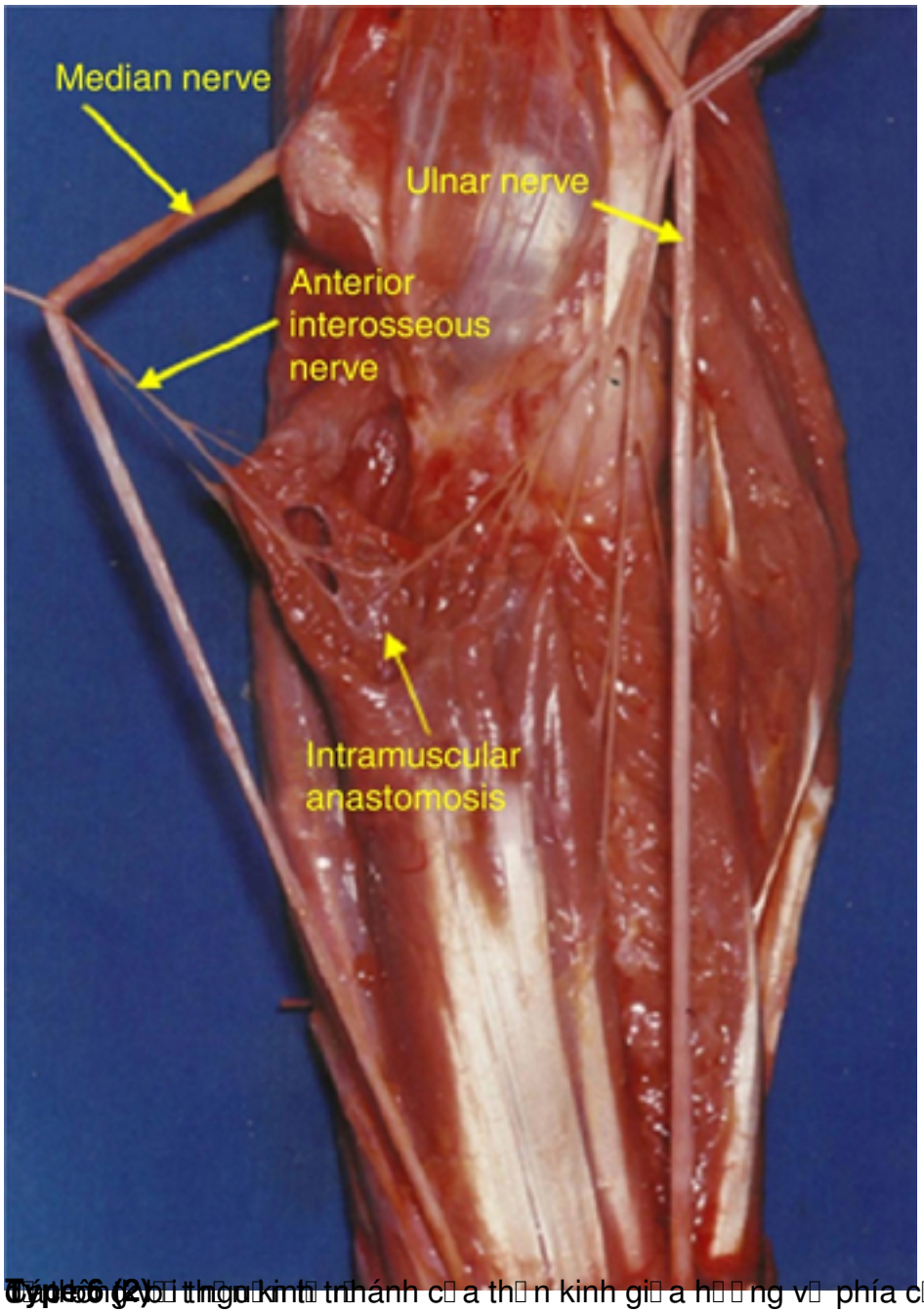

Hình 6 (2): Vòng nối thần kinh trụ giữa hướng về phía cổ gập nông và đi xiên và ra xa

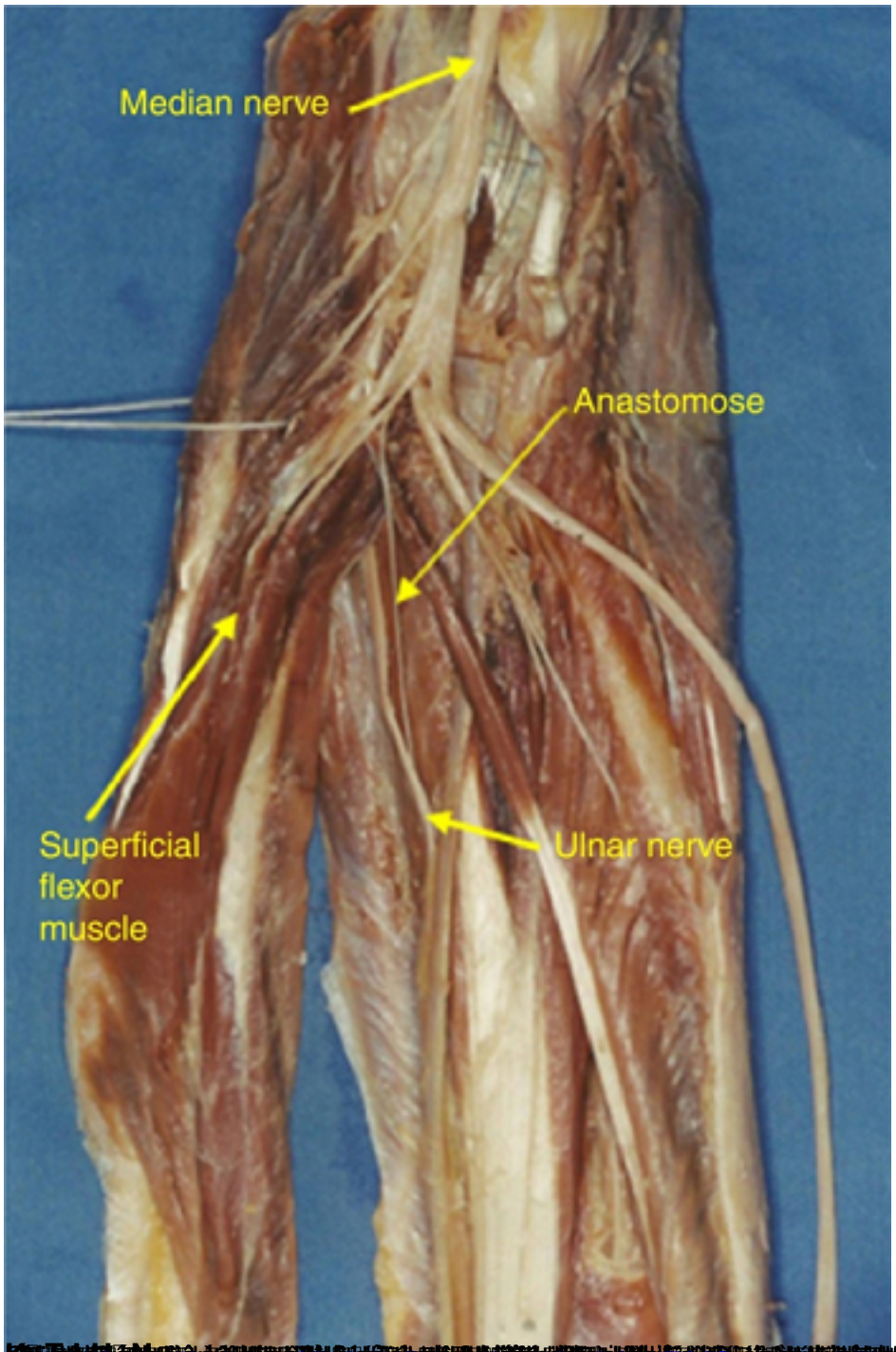
Median nerve
Anastomose
Superficial flexor muscle
Ulnar nerve