Vi□t b□i Biên t□p viên
Th□ t□, 08 Tháng 4 2020 13:22 - L□n c□p nh□t cu□i Th□ năm, 09 Tháng 4 2020 09:33

Bs Nguy□n Th□ Ki□u Trinh -

Adenomyosis là m□t r□i lo□n TC lành tính, trong đó các tuy□n NMTC và mô đ□m đ□□c xem là b□nh lý □ NMTC và đ□□c x□p lo□i trong các nguyên nhân th□c th□ c□a ch□y máu TC b□t th□□ng (AUB: Abnormal Uterine Bleeding) trong phân lo□i theo Liên đoàn qu□c t□ S□n Ph□ khoa (FIGO: International Federation of Gynecology and Obstertrics) PALM-COEIN (polype; adenomyosis; leiomyoma; malignancy and hyperplasia; coagulopathy; ovulatory dysfunction; endometrial; iatrogneic; and not yet classfied). Tr□□c đây, adenomyosis đ□□c xem là b□nh lý ph□ khoa c□a nh□ng ph□ n□ đa s□n, > 40 tu□i, c□□ng kinh n□ng đ□□c ch□n đoán khi c□t TC, nh□ng ngày nay d□ch t□ h□c đã hoàn toàn thay đ□i. Adenomyosis ngày càng th□y nhi□u □ nh□ng ph□ n□ tr□ b□ đau, AUB, vô sinh, ho□c không có tri□u ch□ng b□ng cách s□ d□ng các k□ thu□t hình □nh nh□ siêu âm ngã âm đ□o và c□ng h□□ng t□. Tuy nhiên, ch□a có th□ng nh□t chung v□ đ□nh nghĩa và phân lo□i các t□n th□□ng adenomyosis t□ mô b□nh h□c và ch□n đoán hình □nh. M□t h□ th□ng báo cáo đ□□c chia s□ và th□ng nh□t c□n đ□□c tri□n khai đ□ c□i thi□n s□ hi□u bi□t v□ các đ□c di□m hình □nh, m□i quan h□ c□a chúng v□i c□ ch□ gây b□nh, tri□u ch□ng lâm sàng và đáp □ng v□i di□u tr□. Trên th□c t□, sinh b□nh h□c adenomyosis v□n khó n□m b□t và không m□t gi□ thuy□t nào có th□ gi□i thích t□t c□ các ki□u hình khác nhau c□a b□nh. H□n n□a, adenomyosis th□□ng cùng t□n t□i v□i các tình tr□ng ph□ khoa khác, ch□ng h□n nh□ l□c n□i m□c TC và u x□ TC, làm tăng tính không đ□ng nh□t c□a nghiên c□u đã đ□□c báo cáo.

GI□I THI□U

Ph□ n□ b□ adenomyosis có th□ có tri□u ch□ng AUB, đau b□ng kinh, đau khi giao h□p, ho□c vô sinh nh□ng 1/3 trong s□ đó không có tri□u ch□ng. Trong nhi□u năm, adenomyosis v□n là m□t ch□n đoán mô b□nh h□c đ□□c th□c hi□n sau ph□u thu□t c□t TC □ ph□ n□ quanh mãn kinh b□ ch□y máu kinh nguy□t n□ng (HMB) ho□c đau vùng ch□u. Trong th□p k□ qua, nh□ nh□ng ti□n b□ trong k□ thu□t hình □nh,, adenomyosis cũng đ□□c xác đ□nh □ ph□ n□ tr□ tu□i m□c dù m□t đ□nh nghĩa và phân lo□i chung v□n còn thi□u . M□c dù đã c□i thi□n các công c□ ch□n đoán, nh□n th□c v□ tình tr□ng này v□n còn thi□u. H□n n□a, □ m□t s□ b□nh nhân, adenomyosis cùng t□n t□i v□i các tình tr□ng ph□ khoa khác, ch□ng h□n nh□ l□c NMTC và u x□ TC . Các c□ ch□ sinh lý b□nh lý, liên quan đ□n hoóc môn steroid gi□i tính, viêm, x□ hóa và phát sinh th□n kinh, không đ□□c hi□u đ□y đ□ . Liên quan đ□n vi□c qu□n lý hi□n t□i c□a adenomyosis, ch□a có phác đ□ nào chu□n nh□t đ□ h□□ng d□n ph□u thu□t ho□c đi□u tr□ adenomyosis và đi□u này vô cùng quan tr□ng trong t□□ng lai vì b□nh c□n có k□ ho□ch qu□n lý su□t đ□i, bao g□m ki□m soát đau và ch□y máu, b□o t□n kh□ năng sinh s□n, và k□t c□c thai k□.

SINH B□NH H□C

Theo gi□ thuy□t ph□ bi□n nh□t, adenomyosis là k□t qu□ c□a s□ xâm l□n c□a n□i m□c c□ s□ vào NMTC thông qua vùng k□t n□i (JZ: junctional zone) b□ thay đ□i ho□c gián đo□n, liên quan đ□n đáp □ng v□i hormone chuyên bi□t n□m □ 1/3 l□p bên trong c□a NMTC. S□ thay đ□i phân t□ trong NMTC l□c ch□ góp ph□n di c□ và s□ng sót c□a c□y ghép NMTC ngoài vùng giao di□n NMTC. Có nhi□u gi□i thích liên quan đ□n ph□n □ng t□ bào, đáp □ng hormone steroid và con đ□□ng ngo□i bào trong t□n th□□ng tuy□n c□ và NMTC l□c ch□. Ngoài ra, còn có gi□ thuy□t liên quan vai trò c□a ch□n th□□ng và s□a ch□a mô (TIAR) là c□ ch□ chính cho s□ xâm l□n c□a NMTC.Các c□n co th□t NMTC mãn tính có th□ gây ra vi sang ch□n liên t□c cho vùng k□t n□i, gây viêm, t□ đó thúc đ□y s□n xu□t estrogen tăng c□c b□, gây ra m□t vòng lu□n qu□n. Do đó, gi□ thuy□t TIAR nh□n m□nh t□m quan tr□ng c□a t□n th□□ng mô đ□i v□i giao di□n NMTC, adenomyosis có liên quan đ□n đa nhân x□, m□ l□y thai tr□□c đó và ph□u thu□t TC tr□□c .

M□t gi□ thuy□t khác v□ adenomyosis đ□ xu□t r□ng căn b□nh này phát sinh t□ chuy□n s□n c□a t□ bào g□c phôi thai . Ph□n còn l□i c□a phôi thai là □ng Müllerian có th□ tr□i qua nh□ng thay đ□i □ thành TC tr□□ng thành, d□n đ□n vi□c thành l□p mô NMTC nh□ là kh□i u tuy□n NMTC.

Tuy nhiên, s□ bi□t hóa t□ bào g□c NMTC và s□ di chuy□n vào NMTC sau khi có kinh nguy□t ng□□c dòng cũng đ□□c nh□c đ□n. Chapron và c□ng s□ đ□a ra gi□ thuy□t v□ s□ di chuy□n c□a

các t□ bào NMTC ngoài TC t□ các n□t l□c NMTC sau vào NMTC . Gi□ thuy□t này đ□□c □ng h□ b□i t□ l□ m□c b□nh adenomyosis khu trú phía sau (FOAM) đ□□c tìm th□y □ nh□ng b□nh nhân có các n□t l□c NMTC xâm nh□p sâu □ khoang sau và đ□□c ch□n đoán b□ng hình □nh c□ng h□□ng t□ (MRI). Sau khi có kinh ng□□c dòng, các t□ bào NMTC có th□ có kh□ năng xâm nh□p không ch□ các c□ quan vùng ch□u mà c□ trên thành TC.

D□CH T□ H□C

Trong l□ch s□, adenomyosis đã đ□□c xác đ□nh là m□t b□nh lý th□c th□ t□ các báo cáo mô h□c sau khi c□t b□ TC. Tuy nhiên, hi□n t□i, ch□ có m□t nhóm nh□ ph□ n□ tr□i qua các ph□□ng pháp đi□u tr□ ph□u thu□t không b□o t□n đ□ đi□u tr□ adenomyosis; do đó, ngày nay đã có nh□ng quan ni□m m□i v□ d□ch t□ h□c.

Y□u t□ nguy c□ ph□ bi□n bao g□m tu□i >40, đa s□n, v□t m□ cũ ho□c ph□u thu□t TC tr□□c đó , b□nh ngày càng đ□□c ch□n đoán □ ph□ n□ tr□, hi□m mu□n , th□ng kinh ho□c AUB. Tuy nhiên, c□n đ□ ý r□ng 1/3 s□ b□nh nhân m□c b□nh adenomyosis không có tri□u ch□ng. □ nh□ng ph□ n□ h□ tr□ sinh s□n (ART) t□ l□ m□c b□nh adenomyosis là 20% đ□n 25% , trong khi □ nh□ng ng□□i có ti□n s□ l□c NMTC, t□ l□ dao đ□ng t□ 20% đ□n 80% . D□ li□u t□ các đ□n v□ siêu âm cho th□y adenomyosis chi□m t□ l□ 20,9% các d□u hi□u siêu âm trong dân s□ , trong khi các ch□n đoán mô h□c sau ph□u thu□t c□t TC dao đ□ng t□ 10% đ□n 35%. Tuy nhiên, c□n th□ng nh□t các tiêu chu□n ch□n đoán trong mô b□nh h□c và hình □nh đ□ chu□n hóa các ch□n đoán và có các s□ li□u c□p nh□t đáng tin c□y.

Đ□NH NGHĨA VÀ CH□N ĐOÁN ADENOMYOSIS

Mô h□c

Tiêu chu□n vàng đ□ đ□a ra ch□n đoán cu□i cùng v□ adenomyosis là ki□m tra mô h□c c□a m□u ph□u thu□t c□t TC .Năm 2009, Weiss và c□ng s□ tuyên b□ adenomyosis là m□t phát hi□n ng□u nhiên □ ph□ n□ tr□i qua ph□u thu□t c□t TC mà không có tri□u ch□ng lâm sàng c□a b□nh.Tình tr□ng này th□□ng đ□□c mô t□ là s□ hi□n di□n c□a các tuy□n NMTC và mô đ□m n□m sâu bên trong NMTC, liên quan đ□n tăng s□n c□ tr□n . Đi□u này là do s□ xâm l□n c□a NMTC b□i các tuy□n c□ v□i s□ phá h□y ki□n □□trúc NMTC bình th□□ng. Tuy nhiên, không có tiêu chí th□ng nh□t v□ đ□ sâu xâm l□n và s□ l□□ng □ đ□ ch□n đoán adenomyosis, đ□c bi□t là khi b□nh không lan

t□a. Trong các bài báo tr□□c đây, adenomysosis đ□□c ch□n đoán khi 1/3 đ□ dày c□a TC b□ xâm l□n, trong khi m□t s□ ý ki□n khác ch□n đoán adenomyosis khi NMTC b□ xâm l□n >4mm. Liên quan đ□n phân lo□i mô h□c, adenomyosis có th□ phân thành khu trú, lan t□a hay d□ng nang.

- Khu trú (adenomyoma): g□i là u tuy□n c□, LS gi□ng u c□ tr□n TC, nh□ng không có l□p phân cách đ□ bóc tách
- Lan t□a (diffuse) : TC l□n đ□ng b□ toàn th□, trên di□n c□t ngang qua TC, thành c□ TC r□t dày và có nh□ng □ xu□t huy□t nh□ t□m màu chocolat đ□c tr□ng
- Nang (cyst) : hi□m th□y, mô t□ tình tr□ng nang LTNMTCCTC trong lan t□a ho□c u tuy□n c□ có kích th□□c >= 1cm phát hi□n nh□ ch□n đoán hình □nh

Ch□n đoán hình □nh

S□ phát tri□n c□a các k□ thu□t hình □nh, ch□ng h□n nh□ MRI và siêu âm qua ngã âm đ□o (TVUS), đã cho phép các bác sĩ lâm sàng đ□a ra ch□n đoán không xâm l□n □ ph□ n□ m□c adenomyosis.

Siêu âm qua ngã âm đ□o□. Đ□ nh□y c□a TVUS đ□ phát hi□n adenomyosis dao đ□ng t□ 65% đ□n 81% và đ□ đ□c hi□u dao đ□ng t□ 65% đ□n 100%. M□t phân tích t□ng h□p g□n đây, k□t qu□ t□ng h□p t□ 08 nghiên c□u, cho th□y TVUS hai chi□u có đ□ nh□y và đ□ đ□c hi□u t□□ng □ng là 83,8% và 63,9% và đ□i v□i TVUS ba chi□u, đ□ nh□y và đ□ đ□c hi□u t□□ng □ng là 88,9% và 56,0%. G□n đây, m□t báo cáo đ□□c chu□n hóa th□ng nh□t v□ k□t qu□ siêu âm c□a adenomyosis b□ng cách s□ d□ng tiêu chí đánh giá hình □nh TC đ□□c mô t□ nh□ sau:

- S□ dày lên không đ□i x□ng c□a thành TC
- Các nang nh□ NMTC.
- Bóng hình r□ qu□t c□a NMTC.
- Vùng tăng âm c□ TC.
- Nh□ng đ□□ng ph□n âm d□□i NMTC.
- M□ch máu xuyên qua t□n th□□ng.
- Vùng n□i không đ□ng nh□t
- Gián đo□n vùng n□i.

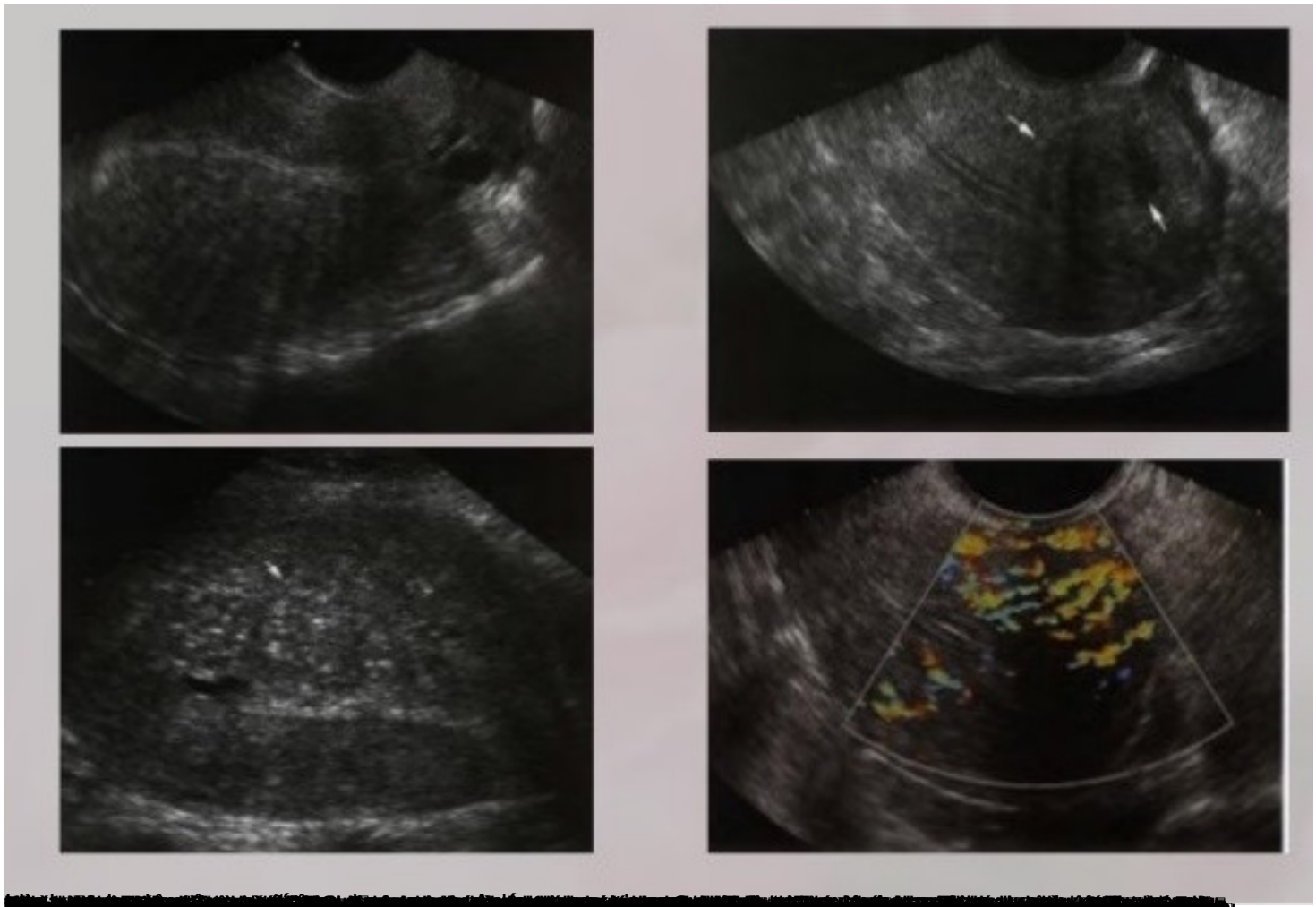

[redacted]

CÁC TỪ VIẾT TẮT

AOR: adjusted odd ratio-	tỷ số chênh đã được hiệu chinh.
ART: assited reproductive technology	công nghệ hỗ trợ sinh sản
AUB: abnormal uterine bleeding	chảy máu TC bất thường
CI: confidence interval	khoảng tin cậy
DIE: deep infiltrating endometriosis	lạc NMTC xâm nhập sâu
DNG: dienogest	
GnRHa: gonadotropin- releasing hormone analogues	chất tương tự hormone giải phóng gonadotropin.
HMB: heavy menstrual bleeding	chảy máu kinh nguyệt nặng
IVF: in vitro fertilization	thụ tinh trong ống nghiệm
JZ: junctional zone	vùng kết nối
MRI: magenetic resonance imaging	chụp cộng hưởng từ.
NMTC:	nội mạc tử cung
RR: relative risk	nguy cơ tương đối
SGA: small for gestational age	thai nhỏ cho tuổi thai
TC:	tử cung
TIAR: tissue injury and repaire	chấn thương mô và sửa chữa
TVUS: transvaginal ultrasonography	siêu âm qua ngã âm đạo.

Nguồn: Gynecology Vision - Original Prof. Pietro Litta - Editing Video - Review & Editing Prof. Felice