

## Gãy thân xương đùi trẻ em

Viết bởi Biên tập viên

Thứ ba, 21 Tháng 5 2019 18:51 - Lần cập nhật cuối Thứ ba, 21 Tháng 5 2019 19:01

---

### Bs Phạm Hoàng Trung - Khoa Ngoại CT

**I. Định nghĩa:** Là gãy tủy xương ở mức trung tâm của ống xương đùi (bên trong ống xương đùi).

Đường hàng tuổi 3 gãy xương trẻ em, 1/ 2000; trai 2,5/ gái

0 – 5t: 49% tủy; TNLT: 12,5%

6 – 10t: 70% TNLT; tủy:20%; thoát: 7%

11 -15t: 75% TNLT; thoát: 15%; tủy:5%.

### II. Chẩn đoán:

- Dựa vào lâm sàng, x quang và chẩn đoán hình ảnh.

- Phân loại:

+ Gãy kín hay gãy hở.

+ Vị trí gãy.

## Gãy thân xương đùi trẻ em

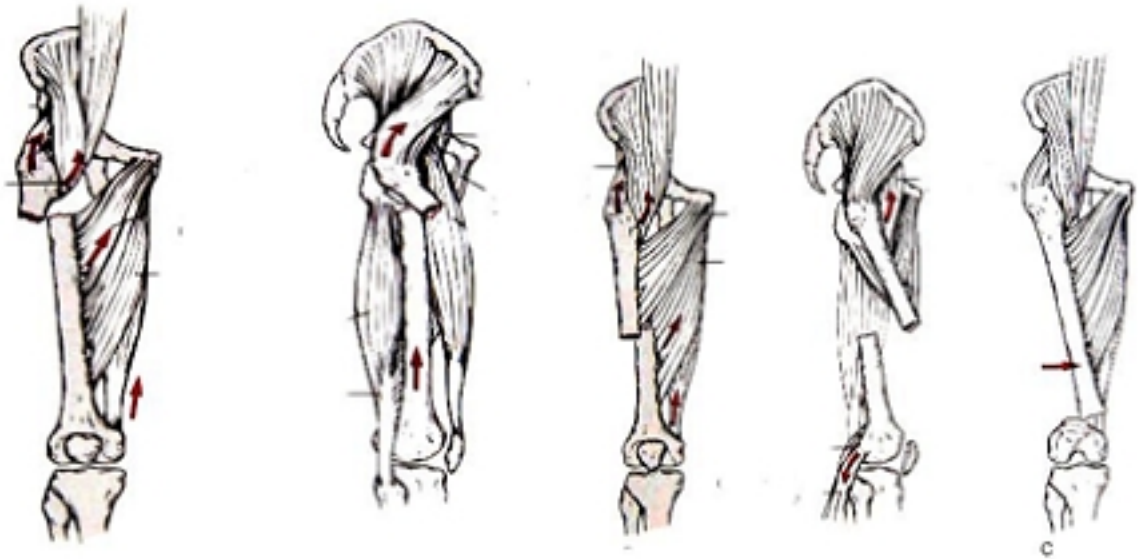
Vị trí bệnh ở Biên tập viên

Thứ ba, 21 Tháng 5 2019 18:51 - Lần cập nhật cuối Thứ ba, 21 Tháng 5 2019 19:01

---

- Tình trạng kèm theo.

- Tình trạng toàn thân.



[Xem tiếp tại đây](#)

Xem thêm nội dung [Chẩn đoán - Điều trị gãy thân xương đùi trẻ em](#) - Bs Phạm Hoàng Trung