Bs. Phan Tu□n Ki□t -□

H□p đ□ng m□ch th□n (Renal artery stenosis) là s□ thu h□p lòng c□a đ□ng m□ch th□n, d□n d□n gây gi□m l□u l□□ng t□□i máu th□n, làm tăng huy□t áp, bên c□nh đó gây suy ch□c năng th□n m□n và teo th□n. H□p đ□ng m□ch th□n chi□m 5-10% c□a b□nh nguyên tăng huy□t áp.

Hai nguyên nhân chính gây h□p đ□ng m□ch th□n:

- X□ v□a đ□ng m□ch hay g□p □ ng□□i già. T□n th□□ng □ 1/3 g□n đ□ng m□ch th□n.
- Lo□n s□n c□ s□i tác đ□ng ch□ y□u lên ph□ n□ tr□. T□n th□□ng th□□ng g□p □ 2/3 đo□n xa đ□ng m□ch th□n.

Vài nguyên nhân khác: c□c ngh□n m□ch, bóc tác đ□ng m□ch, viêm đ□ng m□ch…

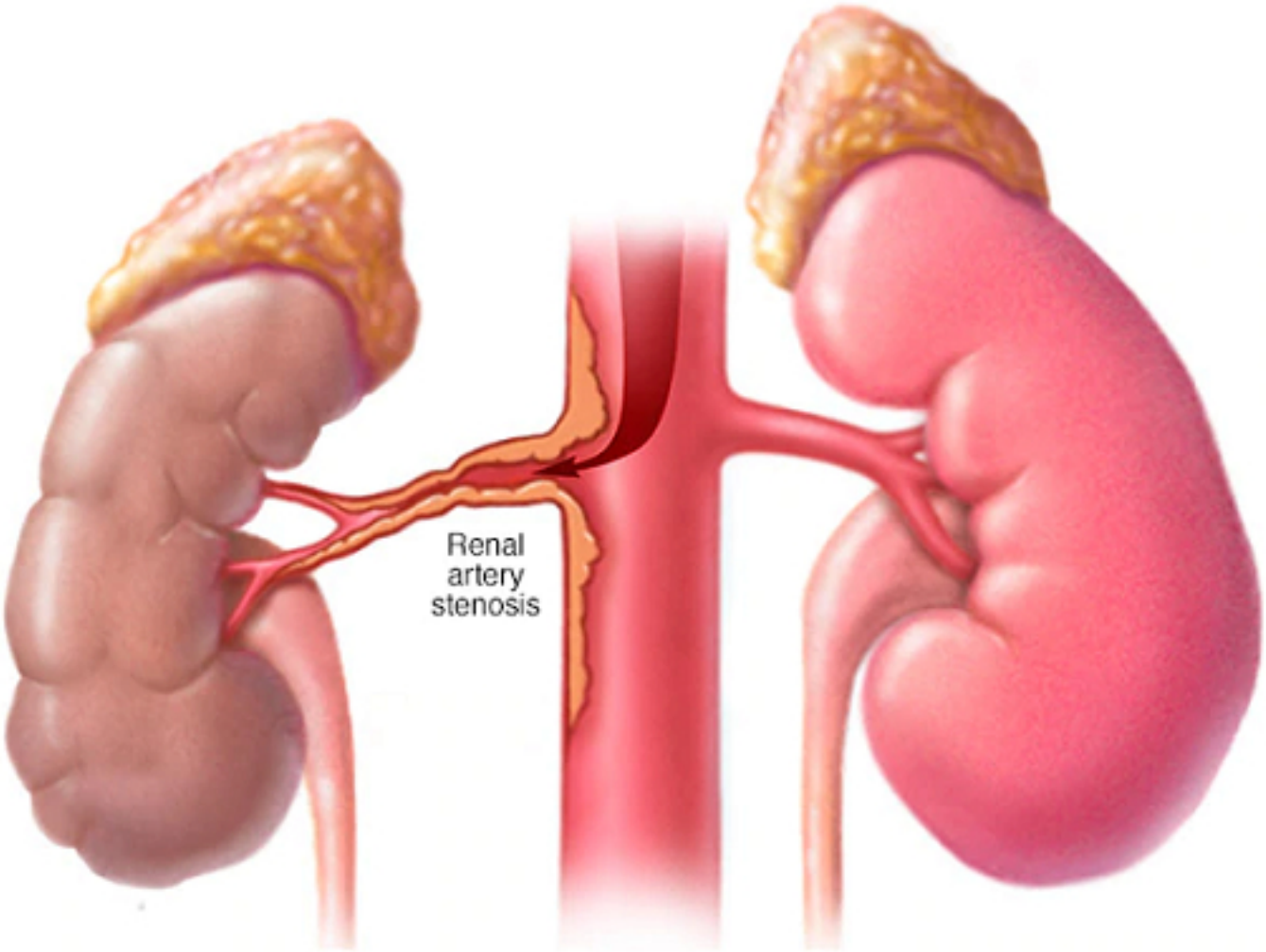

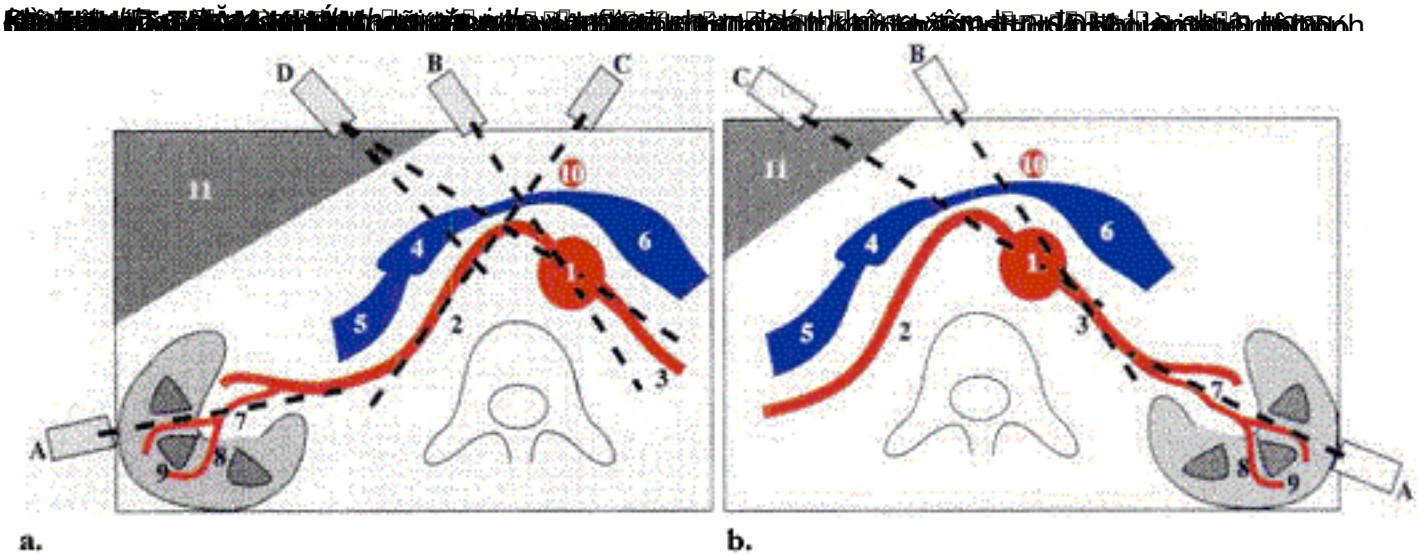

Hình 2: V□ trí đ□t đ□u dò khi kh□o sát đ□ng m□ch th□n.

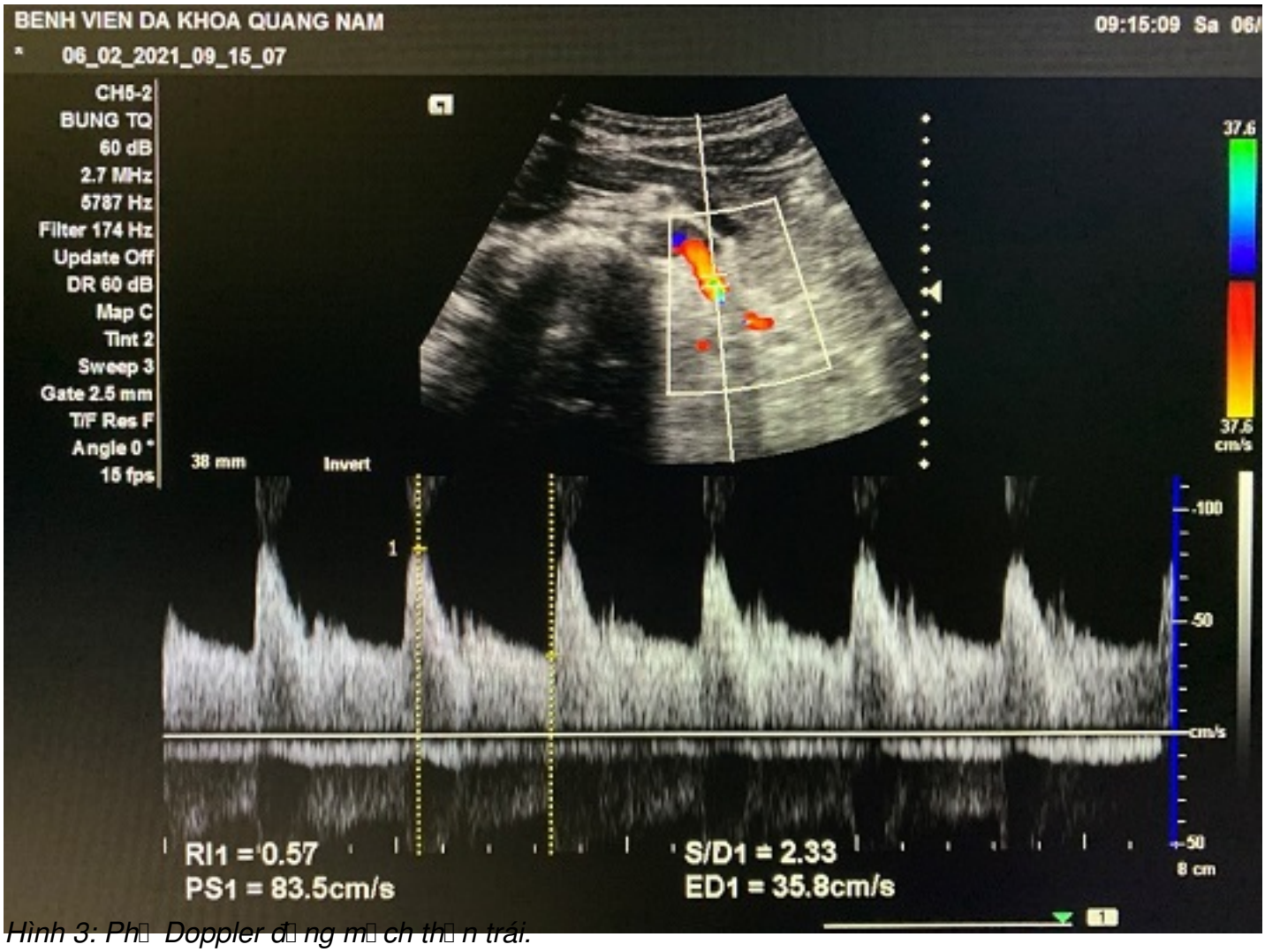

Hình 3: Ph□ Doppler đ□ng m□ch th□n trái.

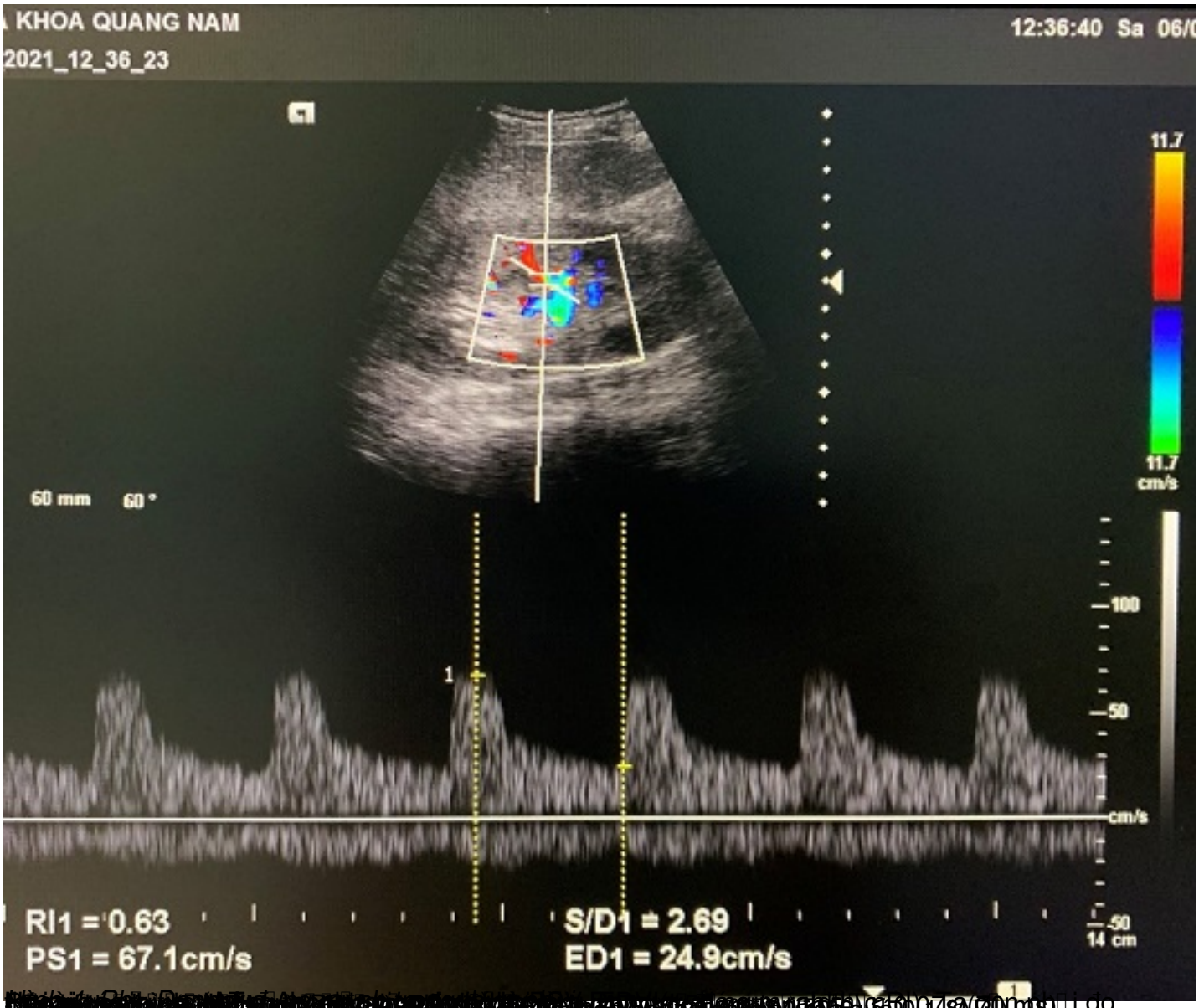
KHOA QUANG NAM
2021_12_36_23
12:36:40 Sa 06/0
11.7
11.7
cm/s
60 mm
60 °
100
50
cm/s
-50
14 cm
RI1 = 0.63
PS1 = 67.1cm/s
S/D1 = 2.69
ED1 = 24.9cm/s

ĐỘ HẸP (Đường kính)	TIÊU CHUẨN CHẨN ĐOÁN HẸP ĐỘNG MẠCH THẬN	
	Tại chỗ hẹp	Trong thận
Hẹp < 60%	- ĐM thận: PSV > 180 cm/s. - RAR ≤ 2, RIR ≤ 5, ΔRI ≤ 0.1.	- Bình thường
Hẹp > 60%	- ĐM thận: PSV > 200 cm/s. - RAR > 2, RIR > 5, ΔRI > 0.1.	- Bình thường hoặc Phổ "mạch chậm"(tardus-parvus) (ĐM gian thủy: PSV < 15cm/s, AT > 0.07s).
Hẹp gần tắc	Thay đổi	Phổ "mạch chậm"
Tắc cấp tính	Không tín hiệu	Không tín hiệu
Tắc mạn tính	Không tín hiệu	Phổ "mạch chậm"

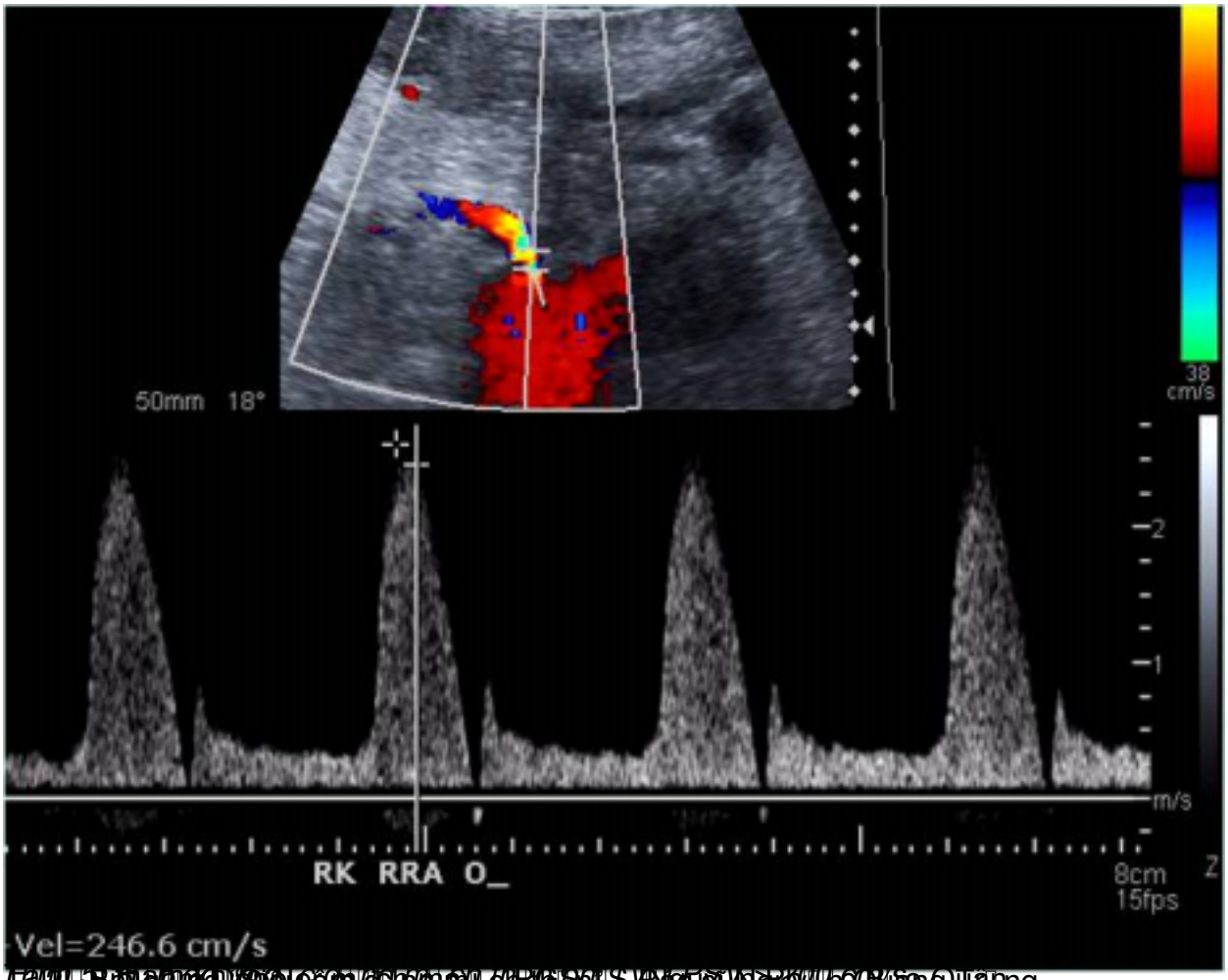

Tài liệu tham khảo: [illegible]

2. Bài giảng Siêu âm đồng mạch thận - S. Bảo Sĩ Nguyễn Quang Tâm.